



**UNIVERSIDADE FEDERAL DE SÃO CARLOS  
CENTRO DE CIÊNCIAS BIOLÓGICAS E DA SAÚDE  
PROGRAMA DE PÓS-GRADUAÇÃO EM FISIOTERAPIA**



**MICHELLE BARBOSA SOARES**

**EFEITOS DA FOTOBIMODULAÇÃO (660nm) ISOLADA OU ASSOCIADA A  
DERMOCOSMÉTICO A BASE DE URUCUM NO FOTOENVELHECIMENTO:  
UM ESTUDO EXPERIMENTAL CONTROLADO.**

**Orientador: Prof. Dr. Nivaldo Antonio Parizotto**

**SÃO CARLOS – SP**

**2020**

**MICHELLE BARBOSA SOARES**

**EFEITOS DA FOTOBIMODULAÇÃO (660nm) ISOLADA OU ASSOCIADA A  
DERMOCOSMÉTICO A BASE DE URUCUM NO FOTOENVELHECIMENTO:  
UM ESTUDO EXPERIMENTAL CONTROLADO.**

Tese de Doutorado apresentada ao Programa de Pós-Graduação em Fisioterapia da Universidade Federal de São Carlos, como parte dos requisitos para obtenção do título de Doutor em Fisioterapia.

Orientador: Prof. Dr. Nivaldo Antonio Parizotto

**SÃO CARLOS – SP**

**2020**



# UNIVERSIDADE FEDERAL DE SÃO CARLOS

Centro de Ciências Biológicas e da Saúde  
Programa de Pós-Graduação em Fisioterapia

## Folha de Aprovação

Assinaturas dos membros da comissão examinadora que avaliou e aprovou a Defesa de Tese de Doutorado da candidata Michelle Barbosa Soares, realizada em 28/01/2020:

Prof. Dr. Nivaldo Antonio Parizotto  
UFSCar

Profa. Dra. Mônica Rosas da Costa lemma  
UNIARA

Prof. Dr. Cleber Ferraresi  
USC

Prof. Dr. Rodrigo Labat Marcos  
UNINOVE

Profa. Dra. Palloma Rodrigues de Andrade  
UFPB

(VIA VÍDEO)

A parte experimental deste trabalho foi desenvolvida no Biotério do Departamento de Biologia Geral e no Laboratório de Biologia Estrutural da Universidade Federal de Viçosa – MG, sob orientação do Prof. Dr. Nivaldo Antônio Parizotto e do Prof. Dr. Sérgio Luis Pinto da Matta. Os créditos referentes às disciplinas foram obtidos junto ao Programa de Pós Graduação em Fisioterapia da Universidade Federal de São Carlos.

“

A beleza das coisas existe no espírito de quem as contempla. ” (David Hume)

“Nunca deixe que lhe digam que não vale a pena  
Acreditar no sonho que se tem  
Ou que seus planos nunca vão dar certo  
Ou que você nunca vai ser alguém  
Quem acredita sempre alcança!”

(Flávio Venturini / Renato Russo)

V

*Dedico esse trabalho aos meus queridos avós e pais **Maria de Lourdes, Hugo, Norma e Milton** (in memoriam) por sempre estarem ao meu lado, por todo o apoio e amor, ao meu esposo **Evandro** pela união, e por sempre acreditar nos meus sonhos. E dedico em especial ao meu filho **Arthur**, minha inspiração, meu pequeno grande amor.*

## AGRADECIMENTOS

A Deus, por sempre atender minhas preces e me proporcionar força para vencer os desafios desse sonho.

Ao meu orientador, Prof. Dr. Nivaldo Antonio Parizotto, que representou nesse processo uma pedra fundamental na minha vida, minha eterna gratidão pela confiança, pelo carinho, pela atenção sempre disposto a solucionar minhas dúvidas, por sempre acreditar no nosso projeto, e também pela amizade e pelas oportunidades que me proporcionou. Possuo grande admiração pelo profissional dedicado e por todo sucesso profissional que alcançou se tornando uma das maiores referências na Fisioterapia com reconhecimento nacional e internacional, sem nunca perder a humildade, a simplicidade e a honestidade. Meu grande exemplo profissional e de ser humano caridoso e gentil.

Ao meu coorientador, Prof. Dr. Sérgio Luis Pinto da Matta, que nos concedeu a honra e o prazer de trabalharmos em parceria com a Universidade Federal de Viçosa. Nos abriu as portas dos laboratórios para que pudéssemos desenvolver a pesquisa. Minha enorme gratidão por toda atenção, ensinamento e amizade. É uma grande referência para nós alunos de força, sinceridade, sabedoria e caráter.

A minha família, em especial a minha irmã Mariana e minha prima Juliana, agradeço o apoio, a compreensão, o incentivo, o carinho e o amor.

A amiga Priscila pela garra, pelo exemplo e pelo apoio que no momento mais difícil dessa trajetória não me permitiu desistir.

A Universidade Federal de São Carlos e a Universidade Federal de Viçosa.

A todos que de forma direta ou indireta participaram da pesquisa. Minha eterna gratidão.

## RESUMO

A pele quando exposta à radiação ultravioleta (RUV) a longo prazo pode ocasionar o fotoenvelhecimento que apresenta, em sua configuração histológica, degradação da matriz extracelular na epiderme e na derme ocorre também alterações nas fibras de elastina, no colágeno, espessamento da camada córnea, hiperplasia glandular e produção contínua de espécies reativas de oxigênio, de forma a prejudicar o equilíbrio entre a produção de pró-oxidantes e a defesa antioxidante. Este estudo experimental, in vivo, controlado e duplo-cego, teve como objetivo avaliar os efeitos no stress oxidativo da terapia de fotobiomodulação (PBL) através do aparelho LED (660 nm), e de um dermocosmético a base do extrato de Urucum, aplicados como terapias separadas e associadas em camundongos fotoenvelhecidos. Foram utilizados para o estudo 50 camundongos da espécie BALB/c machos, com 8 semanas de idade, pesando 25-30 gramas, provenientes do Biotério Central da Universidade Federal de Viçosa- MG. Os animais foram expostos à RUV durante um período de 20 semanas. Após a indução do fotoenvelhecimento os animais foram alocados, de modo aleatório, em 5 grupos, cada grupo composto por 10 animais: 2 grupos controles e 3 grupos tratamentos (grupo LED, grupo Urucum e grupo LED + Ucurum). Os resultados demonstraram que o tratamento com o dermocosmético a base de Urucum diminui os níveis de malondialdeído (MDA) e de óxido nítrico (NO<sub>2</sub> / NO<sub>3</sub>), por consequência ocorre a diminuição também de superóxido dismutase (SOD) e catalase (CAT) verificando-se um efeito antioxidante. O tratamento com o dermocosmético a base de Urucum e/ ou com o LED proporcionaram alterações histológicas e histomorfométricas, no tecido epitelial de camundongos fotoenvelhecidos, como aumento da celularidade dérmica, aumento do colágeno Tipo I, aumento da espessura da epiderme e diminuição das reentrâncias epidérmicas em alguns grupos tratados desse estudo. Assim pôde-se concluir que o dermocosmético a base do extrato de Urucum foi capaz de reduzir o MDA e o NO<sub>2</sub> / NO<sub>3</sub> sugerindo um equilíbrio entre os níveis dos antioxidantes SOD e CAT em camundongos fotoenvelhecidos, produzir alterações hepatológicas e histomorfométricas. O tratamento com o LED 660nm aplicado sobre fluência de 21,25 J/cm<sup>2</sup>, tempo de aplicação de 1 min e 54 J/ponto não apresentou alterações no stress oxidativo e nos níveis de antioxidantes no tecido epitelial de camundongos fotoenvelhecidos. Em pesquisas futuras a aplicação clínica em seres humanos do dermocosmético torna se importante avaliar os efeitos quanto ao uso diário e os efeitos antienvelhecimento.

**Palavras Chaves:** Fotoenvelhecimento, LED, Urucum, Espécies Reativas de Oxigênio.



## ABSTRACT

When exposed to long-term ultraviolet radiation (UVR), the skin may cause photoaging which, in its histological configuration, presents degradation of the extracellular matrix in the epidermis and dermis. glandular hyperplasia (TSOURELI-NIKITA et al., 2006; YAAR AND GILCHREST, 2007) and continuous production of reactive oxygen species in order to impair the balance between pro-oxidant production and antioxidant defense. The objective of this in vivo controlled double-blind experimental study was to evaluate the effects on oxidative stress of PBL using the LED device (660 nm), and an annatto extract-based dermocosmetic, applied as separate and associated therapies. in photoaged mice. Fifty 8-week-old male BALB / c mice weighing 25-30 grams from the Central Biotery of the Federal University of Viçosa-MG were used for the study. The animals were exposed to UVR over a period of 20 weeks. After photoaging induction, the animals were randomly allocated into 5 groups, each group consisting of 10 animals: 2 control groups and 3 treatment groups (LED group, Urucum group and LED + Ucurum group). The results showed that the treatment with the annatto dermocosmetic decreases the levels of MDA and NO<sub>2</sub> / NO<sub>3</sub>, consequently there is also a decrease in SOD and CAT and an antioxidant effect. Treatment with Urucum-based dermocosmetics and / or LED provided histological and histomorphometric changes in the epithelial tissue of photoaged mice, such as increased dermal cellularity, increased Type I collagen, increased epidermis thickness, and decreased epidermal recesses. in some groups treated in this study. Thus, it was concluded that the dermocosmetic base of Urucum extract was able to reduce MDA and NO<sub>2</sub> / NO<sub>3</sub> suggesting a balance between the levels of antioxidants SOD and CAT in photoaged mice, producing hepatological and histomorphometric changes. The treatment with 660nm LED applied on creep of 21.25 J / cm<sup>2</sup>, application time of 1 min and 54 J / point showed no changes in oxidative stress and antioxidant levels in the epithelial tissue of photoaged mice. In future research the clinical application in humans of dermocosmetic becomes important to evaluate the effects on daily use and anti-aging effects.

**Keywords:** Photoaging; LED, Urucum, Reactive Oxygen Species.

## LISTA DE ABREVIATURAS E SÍMBOLOS

ANOVA = Análise de variância  
ATP = Adenosina Trifosfato  
Ca<sup>++</sup> = Cálcio  
CAT = Catalase  
CDK's (cyclin-dependent kinases)  
CEUA = Comissão de Ética no Uso de Animais  
CL = Células de Langerhans  
DNA = Ácido desoxirribonucleico  
ECM = Matriz Extracelular  
GST = Glutathione S-transferase  
HE = Hematoxilina-Eosina  
INCA = Instituto Nacional de Câncer  
LED = Diodo Emissor de Luz  
LOO = Radicais Peroxilipídicos  
LPO = Peroxidação Lipídica  
MDA = Malonyldialdeído  
MMP = Metaloproteinases da Matriz  
NADH = Nicotinamida Adenina Dinucleotídeo  
NO<sub>2</sub>/NO<sub>3</sub>= Nitrito/Nitrato  
OH = Radicais Hidroxilas  
PBM = Fotobiomodulação  
RDC = Resolução da Diretoria Colegiada  
RNS = Espécies Reativas de Nitrogênio  
EROS = Espécies Reativas de Oxigênio  
RUV = Radiação Ultravioleta  
SOD = Dismutase  
TIMPs = Inibidores Teciduais das Metaloproteinases  
TLAP = Tecidos Linfóides Associados à Pele

UFV = Universidade Federal de Viçosa

UVA= Radiação Ultravioleta A

UVB = Radiação Ultravioleta B

UVC = Radiação Ultravioleta C

## LISTA DE FIGURAS

- Figura 1:** As camadas da pele: epiderme (dividida em estrato córneo, camada granulosa, camada espinhosa e camada basal), derme e hipoderme (SIQUEIRA, 2014). ..... 3
- Figura 2:** Envelhecimento intrínseco (pernas) e envelhecimento extrínseco (mãos) (LIMA, 2014). ..... 6
- Figura 3:** UFSCAR, UFV e UNIVICOSA, respectivamente. (Fonte: Sites) ..... 17
- Figura 4:** Foto da organização das gaiolas coletivas (30x20x13 cm e 50x 60x 22 cm, com 4 camundongos por gaiola) no Biotério Departamento de Biologia Geral da Universidade Federal de Viçosa - MG, Brasil. (Fonte: Arquivo pessoal)..... 18
- Figura 5:** Ilustração do ponto da tricotomia nos camundongos. A primeira marcação se refere ao ponto inicial a 2 cm da base da cauda e final a 1 cm da base da cabeça do animal. (Fonte: Arquivo pessoal) ..... 19
- Figura 6:** Indução do fotoenvelhecimento em camundongos BALB/c através da RUV através de lâmpada Incandescente. (Fonte: Arquivo pessoal)..... 20
- Figura 7:** Fotomicrografia do tecido epitelial, com aumento de 10x, coloração Hematoxilina e Eosina (HE) do estudo piloto. A primeira imagem 6A à esquerda corresponde ao grupo controle, os camundongos não foram expostos a RUV, observa-se tecido dentro dos padrões..... 21
- Figura 8:** Aplicação da PBM . (Fonte: Arquivo pessoal)..... 22
- Figura 9:** Imagem representativa da contagem de núcleos da derme de camundongos tratados com LED e/ou Urucum utilizando o programa Image J©. .... 24
- Figura 10:** Imagens representativas da medição do diâmetro da derme e epiderme de camundongos tratados com LED e/ou Urucum em três zoons diferentes feita utilizando o programa Image Plo Plus©. A) Zoom 50% utilizado na medição da derme B) Zoom 100% utilizado na medição da epiderme; C) Imagem no tamanho original, demonstrando todas as medições..... 26
- Figura 11:** Imagem representativa da proporção de colágeno tipo I e III de camundongos tratados com LED e/ou Urucum em dois zoons diferentes feita utilizando o programa Image J© com grade de 266 pontos. A) Zoom 200% utilizado para melhor visualização dos componentes teciduais B) Imagem no tamanho original, demonstrando toda a contagem. Tipo I: colágeno do tipo I; Tipo 3: colágeno do tipo III; Tipo 4: artefatos. O tecido foi considerado 266 pontos menos aqueles que caíram em colágenos e artefatos. .... 27
- Figura 12:** Indução do fotoenvelhecimento em camundongos BALB/c através da RUV através de lâmpada Incandescente. (Fonte: Arquivo pessoal)..... 43

**Figura 13:** Número de núcleos celulares totais na pele de camundongos tratados com LED e / ou urucum. Controle 1 = LED placebo; controle 2: placebo no urucum. Os dados são relatados como média + desvio padrão da média. \* Diferença significativa ( $p < 0,05$ ) entre o grupo Urucum e outros grupos pelo teste de Student Newman Keuls. .... 47

**Figura 14:** Thickness of dermis (A) and epidermis (B) of mice treated with LED and/or Urucum. Control 1 = LED placebo; control 2: Urucum placebo. Data are reported as mean + standard deviation of the mean. \*Significant difference ( $p < 0.05$ ) among Urucum/LED+Urucum and other groups by Student Newman Keuls test. .... 48

**Figura 15.** Quantidade total de colágeno tipo I, tipo III e outros componentes do tecido de camundongos fotoenvelhecidos tratados com LED e / ou urucum. Controle 1 = LED placebo; controle 2: placebo Urucum. Os dados são relatados como médios. \* Diferença significativa ( $p < 0,05$ ) entre o controle 1 e o grupo de LED pelo teste de Student Newman Keuls. .... 49

**Figura 16:** A figura acima mostra a avaliação histopatológica do aumento de 4x e 40x do grupo urucum (imagens 17A e 17B, respectivamente), o aumento de 4x e 40x do grupo urucum + LED (imagem 17C e 17D, respectivamente) e em grupo controle II com ampliação de 4x e 40x (imagem E e F, respectivamente). Legenda: Imagem 17B: epiderme (E) e camada basal (CB). Imagem 17C: Epiderme e derme papilar (C) e glândula sebácea (E). Imagem 17E epiderme (C) e glândula sebácea (E). Imagem 17F: Derme papilar (D) e glândula sebácea (F). (Fonte: arquivo pessoal) ..... 50

**Figura 17:** Atividade das enzimas antioxidantes superóxido dismutase (SOD), catalase (CAT) e glutathione S-transferase (GST) na pele de camundongos tratados com LED e / ou urucum. Controle 1 = LED placebo; controle 2: placebo no urucum. Os dados são relatados como média + desvio padrão da média ( $n = 10$ ). # diferença significativa ( $p < 0,05$ ) entre os grupos controle 2 e urucum pelo teste de Student Newman Keuls; † Diferença significativa ( $p < 0,05$ ) entre os grupos controle 2 e LED + urucum pelo teste de Student Newman Keuls. .... 66

**Figura 18:** Níveis de malondialdeído (MDA), proteína carbonilada (PCN) e nitrito / nitrato ( $NO_2 / NO_3$ ) na pele de camundongos tratados com LED e / ou urucum. Controle 1 = LED placebo; controle 2: placebo no urucum. Os dados são relatados como média + desvio padrão da média ( $n = 10$ ). \* Diferença significativa ( $p < 0,05$ ) entre os grupos controle 1 e controle 2 pelo teste de Student Newman Keuls; # diferença significativa ( $p < 0,05$ ) entre os grupos controle 2 e urucum pelo teste de Student Newman Keuls; † Diferença significativa ( $p < 0,05$ ) entre os grupos controle 2 e LED + urucum pelo teste de Student Newman Keuls. .... 67

## LISTA DE TABELAS

**Tabela 1:** Classificação de Glogau: avaliação dos danos causados pelo fotoenvelhecimento (GLOGAU 1994) ..... 6



## SUMÁRIO

<b>1. INTRODUÇÃO</b> .....	1
<b>2. CONTEXTUALIZAÇÃO</b> .....	3
2.1 O Tecido Epitelial.....	3
2.2 A Incidência da Radiação Ultravioleta (RUV) na Pele .....	4
2.3 Fotoenvelhecimento.....	5
2.3.1 A Radiação Ultravioleta e Alterações e Danos Causados ao Tecido Epitelial..	7
2.4. Fotobiomodulação (Photobiomodulation - PBM) .....	10
2.5 Dermocosmético a base do extrato de Urucum .....	12
2.6 As pesquisas e experimentais na área da saúde .....	15
<b>3. OBJETIVOS</b> .....	15
3.1 Objetivos específicos .....	16
<b>4. MATERIAL E MÉTODOS</b> .....	17
4.1. Parceria UFSCar/UFV .....	17
4.2 Tipo de pesquisa .....	17
4.3 Local da pesquisa .....	18
4.4 Modelo experimental Animal .....	18
4.5 Modelo experimental para indução do fotoenvelhecimento .....	19
4.6 Delineamento do Estudo .....	21
4.7 Aplicação da PBM.....	22
4.8 Aplicação do dermocosmético à base do extrato de Urucum .....	22
4.9 Eutanásia .....	23
4.10 Análises .....	23
4.10.1 Análise Estresse Oxidativo .....	23
4.10.2 Análise Histomorformétrica .....	24
4.10.3 Espessura da epiderme e derme.....	25
4.10.4 Quantificação das fibras colágenas tipo I e III.....	26
4.10.5 Análise estatística .....	27
<b>5. REFERÊNCIAS BIBLIOGRÁFICAS</b> .....	28

<b>6. ESTUDO I - “Efeitos da terapia associada entre a fotobiomodulação (FBM) e um dermocosmético a base de Urucum no tecido epitelial de camundongos fotoenvelhecido por radiação UVA e UVB.”</b> .....	37
<b>RESUMO</b> .....	38
<b>ABSTRACT</b> .....	39
<b>6.1 INTRODUÇÃO</b> .....	40
<b>6.2 MATERIAIS E MÉTODOS</b> .....	41
<b>6.2.1 Tipo de pesquisa</b> .....	41
<b>6.2.2 Local da pesquisa</b> .....	41
<b>6.2.3 Modelo experimental Animal</b> .....	42
<b>6.2.4 Modelo experimental para indução do fotoenvelhecimento</b> .....	42
<b>6.2.5 Delineamento do Estudo</b> .....	43
<b>6.2.6 Aplicação do LED</b> .....	44
<b>6.2.7 Aplicação do dermocosmético à base do extrato de Urucum</b> .....	44
<b>6.2.8 Eutanásia</b> .....	44
<b>6.2.9 Análises</b> .....	45
<b>6.2.9.1 Análise Histopatológica e Histomorformétrica</b> .....	45
<b>6.2.9.2 Espessura da epiderme e derme</b> .....	45
<b>6.2.9.3 Quantificação das fibras colágenas tipo I e III</b> .....	45
<b>6.2.9.4 Análise estatística</b> .....	46
<b>6.3 RESULTADOS</b> .....	46
<b>6.3.1 Análise do número de núcleos celulares totais na derme de camundongos tratados com LED e / ou urucum.</b> .....	46
<b>6.3.2 Avaliação da espessura da epiderme e da derme após a aplicação do LED 660nm e do dermocosmético a base de Urucum.</b> .....	47
<b>6.3.3 Identificação e contagem do colágeno total, do colágeno Tipo I e do colágeno Tipo III</b> . .....	48
<b>6.3.4 Avaliação histopatológica do Grupo Urucum, Grupo LED + Urucum e Grupo Controle II.</b> .....	49
<b>6.4 DISCUSSÃO</b> .....	50



<b>6.5 CONCLUSÃO</b> .....	54
<b>6.6 REFERÊNCIAS</b> .....	54
<b>7. ESTUDO II - “Ação da fotobiomodulação (FBM) e de um dermocosmético a base do extrato de Urucum no stress oxidativo: um estudo experimental controlado e duplo-cego.”</b> .....	57
<b>RESUMO</b> .....	58
<b>ABSTRACT</b> .....	59
<b>7.1 INTRODUÇÃO</b> .....	60
<b>7.2 METODOLOGIA</b> .....	61
<b>7.2.1 Tipo de pesquisa</b> .....	61
<b>7.2.2 Local da pesquisa</b> .....	62
<b>7.2.3 Modelo experimental Animal</b> .....	62
<b>7.2.4 Modelo experimental para indução do fotoenvelhecimento</b> .....	63
<b>7.2.5 Delineamento do Estudo</b> .....	63
<b>7.2.6 Aplicação do LED</b> .....	64
<b>7.2.7 Aplicação do dermocosmético à base do extrato de Urucum</b> .....	64
<b>7.2.8 Eutanásia</b> .....	64
<b>7.2.9 Análises</b> .....	64
<b>7.2.9.1 Análise Estresse Oxidativo</b> .....	65
<b>7.3. RESULTADOS</b> .....	65
<b>7.3.1 Efeitos antioxidantes na pele de camundongos tratados com LED e / ou dermocosmético a base de urucum</b> .....	65
<b>7.3.2 Avaliação da lipoperoxidação e dos níveis de nitrito / nitrato (NO<sub>2</sub> / NO<sub>3</sub>) na pele de camundongos tratados com LED e / ou urucum</b> .....	66
<b>7.4 DISCUSSÃO</b> .....	68
<b>7.5 REFERÊNCIAS</b> .....	71

## **PARTE I**

### **1. INTRODUÇÃO**

### **2. CONTEXTUALIZAÇÃO**

### **3. OBJETIVOS**

### **4. MATERIAL E MÉTODOS**

## 1. INTRODUÇÃO

A destruição da camada de ozônio, juntamente com outros fatores, como as mudanças no estilo de vida relacionadas à alimentação, às atividades de lazer e esportes ao ar livre, tem provocado o aumento da exposição diária da pele à radiação ultravioleta (RUV) que, quando exposta sem proteção solar, pode causar distúrbios cutâneos, como fototoxicidade, envelhecimento cutâneo, fotossensibilidade, alterações imunológicas, doença autoimune e câncer de pele (SVOBODOVA et al., 2006).

Dessa forma, a exposição do tecido epitelial à RUV a longo prazo causa o fotoenvelhecimento que apresenta, em sua configuração histológica, degradação da matriz extracelular em ambas as camadas da epiderme e da derme. Esta alteração modifica as propriedades físicas, deixando sinais visíveis à superfície da pele. Ocorre diminuição das reservas fisiológicas e/ou capacidade protetora da pele (MUKHERJEE et al., 2011), alterações nas fibras de elastina e no colágeno (TSOURELI-NIKITA et al., 2006). A exposição continuada a este tipo de radiação poderá originar hiperplasia epidérmica, pigmentação irregular, telangiectasia, elastose e câncer de pele.

O câncer de pele configura-se como o mais frequente em todas as populações. Apresenta-se sob duas formas: o melanoma e o não melanoma. Entre os cânceres do tipo não melanoma, os carcinomas basocelular e espinocelular (ou epidermoide) são os mais frequentes. Dos tipos não melanoma, o carcinoma basocelular é mais frequente do que o carcinoma epidermoide (INCA, 2016).

A última estimativa mundial foi que, em 2012, 232 mil casos novos de melanoma seriam diagnosticados em todo o mundo. Quanto à mortalidade, foram estimados 55 mil óbitos. O principal fator de risco para o câncer de pele, tanto para melanoma quanto para não melanoma, é a exposição excessiva à radiação solar (INCA, 2016). Estimou-se, para o ano de 2016, 80.850 casos novos de câncer de pele não melanoma nos homens e 94.910 nas mulheres, no Brasil (INCA, 2016).

Já, para evitar os danos causados pelo fotoenvelhecimento, as condutas são a prevenção e o tratamento. Algumas estratégias têm sido estudadas e desenvolvidas, como protetores solares, cosméticos, dermocosméticos, nutricosméticos e suplementos alimentares com ação na pele. Associadas a terapias secundárias e terciárias, que podem incluir a terapia tópica com retinóides, compostos bioativos, técnicas de preenchimento, laser, botox, auxiliam na prevenção e combate ao fotoenvelhecimento (ROBINSON; AASI, 2011).

Na prática clínica, um dos tratamentos utilizados para o fotoenvelhecimento é a Fotobiomodulação (do inglês, PBM). Estudos mostraram que ela promove a redução da inflamação, aumenta a deposição de colágeno do Tipo I e III, melhora a cicatrização de queimaduras, lesões musculares e lesões no tendão, estimula a angiogênese e a produção de células do sistema imune (SOUZA, et al., 2011; FIÓRIO et al., 2014; CASTRO et al., 2014; TRAJANO et al., 2015; CARVALHO et al., 2016).

Outro potencial tratamento às afecções ocorridas no tecido epitelial tem sido o desenvolvimento de compostos bioativos, como o extrato de urucum (SANTOS et al., 2014; CAPELLA, 2015). O urucum, cujo nome científico é *Bixa orellana* (GIULIANO et al. 2003), os carotenoides encontrados nas sementes, possuem propriedades funcionais, são precursores de vitamina A, promovem proteção contra alguns tipos de câncer, doenças cardiovasculares, cataratas, degeneração celular e atua no sistema imunológico (CHAUDHRY, 2003; RIOS, 2009; OLIVEIRA, 2005; ANTUNES, 2004).

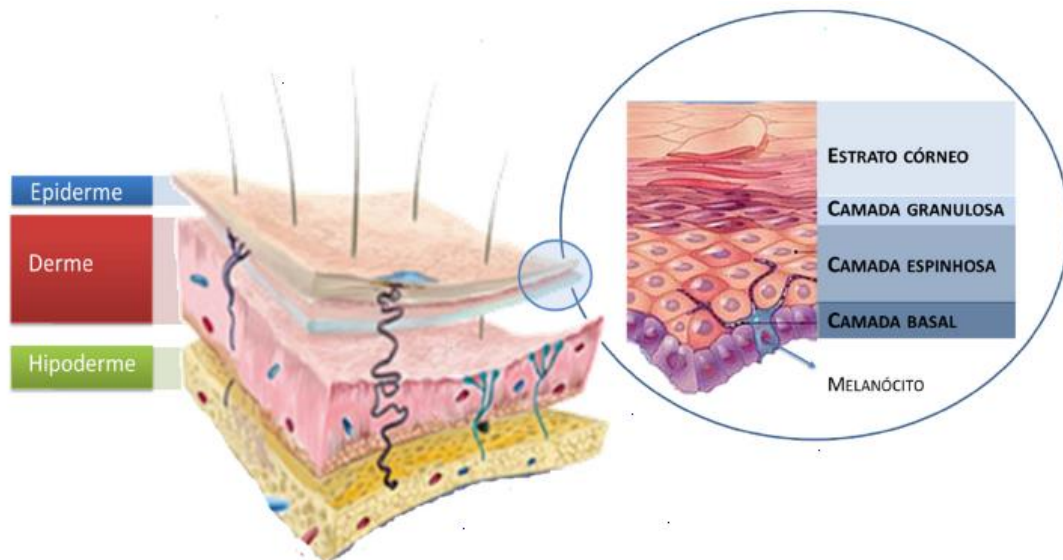
Embora o aumento da incidência da RUV sobre o planeta Terra exponha o tecido epitelial aos danos ocorridos pelo fotoenvelhecimento – o que aumenta a possibilidade do desenvolvimento de câncer de pele – não estão esclarecidos os possíveis efeitos do PBM (660nm) e do extrato de Urucum em diminuir ou reverter os danos causados pelo fotoenvelhecimento, Assim, torna-se relevante investigar na pesquisa os efeitos biológicos da PBM (660nm) e do extrato de urucum no tecido epitelial fotoenvelhecido, bem como a associação das terapias associadas como aplicação da PBM mais o Urucum, pois não foi encontrado na literatura a verificação da associação da PBM mais Urucum no tecido epitelial fotoenvelhecido.

Diante do exposto, o objetivo do estudo é avaliar os efeitos biológicos da PBM (660nm) e do extrato de Urucum aplicados separadamente e como tratamento associado na pele de camundongos fotoenvelhecidos.

## 2. CONTEXTUALIZAÇÃO

### 2.1 O Tecido Epitelial

O tecido epitelial forma e estrutura o maior órgão humano, a pele. Sua principal função é atuar como barreira protetora de interações físicas, químicas e microbiológicas. Mantém a temperatura corporal, impede a perda de água, além de possuir funções sensoriais (calor, frio, pressão, dor e tato), promovendo a homeostasia do organismo (AZULAY; AZULAY, 2008). Apresenta espessura variável (1 a 4 mm) (DANGELO; FATTINI, 2005), é formada por três camadas, conforme mostrado na Figura 1: epiderme, derme e hipoderme, da mais externa para a mais profunda, respectivamente (AZULAY; AZULAY, 2008).



**Figura 1:** As camadas da pele: epiderme (dividida em estrato córneo, camada granulosa, camada espinhosa e camada basal), derme e hipoderme (SIQUEIRA, 2014).

O estrato córneo funciona como uma barreira física e química, sendo formado por uma camada compacta de células (corneócitos) alongadas, mortas e desidratadas, que são o produto final da morte dos queratinócitos. Dentro dos corneócitos são encontradas substâncias hidrofílicas de baixa massa molecular, como aminoácidos, açúcares e queratina, que fornece resistência a estas células. Cada corneócito do estrato córneo é envolto por um envelope protéico e entre eles está presente a maioria do material lipídico na forma de lipídios neutros (BOUWSTRA et al., 2003; ZATZ, 1993). As células queratinizadas são embebidas em uma matriz lipídica, organizada em bicamadas e

composta por ceramidas (45-50 %), colesterol (25 %), ácidos graxos (10-15 %) entre outros lipídios (5 %) (MADISON, 2003).

Abaixo do estrato córneo estão a camada granulosa, a camada espinhosa e a camada basal, formadas por queratinócitos em vários estágios de diferenciação bioquímica, que se encontram em constante movimentação, partindo da camada basal em direção ao estrato córneo. Os folículos pilosos e as glândulas sebáceas são estruturalmente partes da epiderme, porém, nesta camada não existem vasos sanguíneos e os nutrientes precisam se difundir partindo da derme (BOUWSTRA et al., 2003; SMITH et al., 2000; ZATZ, 1993). Estão também presentes na epiderme as células de Langerhans (envolvidas no sistema imune), células de Merkel (sensoriais) e os melanócitos (responsáveis pela pigmentação da pele) (AZULAY; AZULAY, 2008).

As camadas da epiderme apresentam características celulares específicas. As células da camada granulosa são poligonais, achatadas, e têm grânulos de querato-hialina em seu citoplasma, que são precursores da queratina do estrato córneo. As células da camada espinhosa são mais poligonais e apresentam projeções citoplasmáticas que ancoram as células umas às outras, dando resistência ao atrito. A camada basal, também chamada de camada germinativa ou proliferativa, é formada por células “jóvens”, colunares, em multiplicação constante e são responsáveis por renovar as células da epiderme (DANGELO; FATTINI, 2005).

A derme está localizada abaixo da epiderme e é formada por tecido conjuntivo, que contém fibras proteicas, vasos sanguíneos, terminações nervosas, órgãos sensoriais e glândulas. A derme é responsável pela maioria da força mecânica e das sensações da pele. As principais células da derme são os fibroblastos, responsáveis pela produção de fibras e de matriz extracelular (ECM, *extracellular matrix*). Sob a derme, encontra-se a camada de tecido conjuntivo frouxo, o tecido subcutâneo, rico em fibras e em células que armazenam gordura (células adiposas ou adipócitos). A camada subcutânea, denominada hipoderme, atua como reserva energética, proteção contra choque mecânico e isolante térmico (SMITH et al., 2000; ZATZ, 1993).

## **2.2 A Incidência da Radiação Ultravioleta (RUV) na Pele**

A destruição da camada de ozônio, juntamente com outros fatores como as mudanças no estilo de vida, alimentação, atividades de lazer e esportes ao ar livre tem provocado o aumento da exposição diária da pele à RUV que, quando exposta sem proteção solar pode causar distúrbios cutâneos, como fototoxicidade, envelhecimento

cutâneo, fotossensibilidade, alterações imunológicas, doenças auto-imunes e câncer de pele (SVOBODOVA et al., 2006).

Os efeitos da RUV na pele dependem de muitas variáveis, incluindo comprimento de onda, dose, características da pele, idade e suscetibilidade genética (SLEIJFFERS et al., 2003). A exposição excessiva à radiação ultravioleta A (320-400 nm), B (280-320 nm) e C (200-280 nm) é capaz de limitar a capacidade natural dos sistemas de defesa da pele. A camada de ozônio da atmosfera terrestre absorve os comprimentos de onda da radiação solar menores que 310 nm, eliminando a UVC e grande parte da UVB. Portanto, a RUV que chega à superfície terrestre consiste de UVB (1-10%) e de UVA (90-99%) (INAL; KAHRAMAN, 2000).

No entanto, a radiação UVB penetra no estrato córneo e epiderme causando eritemas ou queimaduras severas. A UVB é 1000 vezes mais efetiva em causar queimaduras solares que a UVA e atua na camada basal (germinativa) da epiderme. A UVA é a menos energética, mas a que mais atinge a Terra e possui o maior potencial penetrante; estimula na derme a formação de melanina, que deixa a pele bronzeada e a protege de queimaduras imediatas (MATSUI; DELEO, 1991). A radiação UVB possui energia para induzir diretamente lesões às moléculas de DNA, e pode gerar espécies reativas de oxigênio (EROS). Essas alterações podem ocasionar o fotoenvelhecimento e o câncer de pele.

### **2.3 Fotoenvelhecimento**

O fotoenvelhecimento é causado pela exposição crônica aos raios UVB e UVA. Clinicamente, se caracteriza por aspereza, irregularidade da superfície cutânea, despigmentação mosqueada provocada pela estimulação dos melanócitos pelos raios RUV, telangiectasias que surgem pela dilatação de pequenos vasos, rugas ou rírides actínicas devido as alterações ocorridas nos tecidos de suporte, perda da elasticidade, coloração amarelo-citrina da pele pela diminuição dos vasos sanguíneos e lesões pré-malignas como a queratose actínica e malignas (LEVER, 1991; GILCHREST, 1989; ELSON, 1993). O fotoenvelhecimento pode ser classificado, segundo alguns autores (GLOGAU 1994; HAMILTON, 1998). Glogau (1994) classifica de acordo com o tipo de ruga, idade e presença de sinais clínicos (Quadro 1).

**Tabela 1:** Classificação de Glogau: avaliação dos danos causados pelo fotoenvelhecimento (GLOGAU 1994)

Tipo 1 (leve)	Ausência de rugas 20-30 anos Poucas alterações pigmentares Ausência de lesões queratósicas
Tipo 2 (moderado)	Rugas dinâmicas 30-40 anos Lentigos senis iniciais Queratoses palpáveis (não visíveis)
Tipo 3 (avançado)	Rugas estáticas Acima de 50 anos Melanoses e telangiectasias Queratoses visíveis
Tipo 4 (severo)	Somente rugas Acima de 60 anos Coloração amarelo-acinzentada Pode ter lesões malignas Pela actínica

A pele fotoenvelhecida (envelhecimento extrínseco) apresenta características e aspecto diferente da pele que passou por envelhecimento intrínseco. A pele com envelhecimento cronológico apresenta textura mais lisa, ligeiramente atrofiada, com rugas discretas e sem manchas, a pele que sofreu envelhecimento extrínseco apresenta-se áspera e espessa, com manchas e rugas acentuadas (LEVER, 1991). A Figura 2 apresenta a diferença entre a pele de um local do corpo que sofre envelhecimento intrínseco, as pernas, e uma zona que sofreu envelhecimento extrínseco, as mãos (LIMA, 2014)



**Figura 2:** Envelhecimento intrínseco (pernas) e envelhecimento extrínseco (mãos) (LIMA, 2014).



Dessa forma o envelhecimento extrínseco, motivado pela radiação UV, causa alterações histopatológicas tanto na epiderme quanto da derme. A avaliação anatomopatológica da epiderme mostra, na camada córnea, áreas irregulares de hiperqueratose, acantose com atipias focais, perda da polaridade celular, displasias, melanócitos hiperplásicos irregularmente distribuídos ao longo da membrana basal com dispersão localizada de melanina entre os queratinócitos e áreas de despigmentação, evoluindo para atrofia com hipogranulose, que é responsável pela diminuição irregular da epiderme. A junção dermoepidérmica se torna retificada. Os queratinócitos na pele fotoenvelhecida apresentam um tempo de vida diminuído (LEVER, 1991; GILCHREST, 1989, GOLDMAN, 2006).

As alterações causadas pelo fotoenvelhecimento na derme são a diminuição dos fibroblastos; hiperplasia do tecido elástico, com fibras elásticas aumentadas, em uma configuração em espiral, espessas, emaranhadas e fibras colágenas afinadas e achatadas. As fibras de colágeno se encontram diminuídas em número e quando presentes mostram uma densidade atenuada, bem como o contraste na estriação transversal e filamentos separados em suas extremidades (LEVER, 1991). Há diminuição dos precursores do colágeno tipo I e III (LEVER, 1991; GILCHREST, 1989). As glicosaminoglicanas apresentam-se aumentadas e são depositadas anormalmente no tecido elastótico em vez de serem depositados entre as fibras colágenas e elásticas (LEVER, 1991; GILCHREST, 1989; DRAELOS, 2006). Ocorre também a perda de polaridade epidérmica (maturação ordenada), uma ligeira atrofia da epiderme causada pelo achatamento da junção dermoepidérmica, alterações numéricas, funcionais e morfológicas das células de langerhans que, por sua vez, compreendem menos formação de dendrite e redução da capacidade de identificação do antígeno, causando imunossupressão da pele (FEROLA, 2007).

### **2.3.1 A Radiação Ultravioleta e as Alterações e Danos Causados ao Tecido Epitelial**

A RUV, ao entrar em contato com a pele, gera uma reação fotobiológica, resultando em absorção cutânea da energia, sendo absorvida por uma molécula específica chamada cromóforo. Essa energia causa dano fotoquímico direto ao DNA e proteínas, desencadeia processo inflamatório, produção de EROS, morte celular, destruição de proteínas como colágeno e imunossupressão ao tecido epitelial. Após a exposição à RUV ocorre liberação de citocinas e mediadores inflamatórios que são importantes no reparo do DNA e que modulam o comportamento de várias células como queratinócitos, células de Langerhans, células endoteliais, fibroblastos e linfócitos (GOLDMAN, 2006).

A resposta imune originária da pele corresponde ao conceito de tecidos linfóides associados à pele (TLAP). De acordo com esse conceito, a pele contém antígenos presentes nas células de Langerhans (CL), que se comunicam com os linfócitos T. Também, dependendo do seu estado de ativação, os queratinócitos produzem um grande número de citocinas que podem participar no reconhecimento imune na pele (HAWK, 1993). As citocinas epidérmicas produzidas na pele incluem as interleucinas, fatores estimuladores de colônias e fator alfa de necrose tumoral (HAWK, 1993).

No sistema imune a RUV ocasiona uma diminuição funcional nos TLAP por alterações ainda não totalmente conhecidos, inibe as atividades das células “natural killer”; na presença de antígenos, oferecem respostas alteradas e o microambiente torna-se favorável ao desenvolvimento de resposta celular Th2. A fotoexposição causa influxo de IL10 que produz células macrofágicas e a depleção das células de Langerhans, levando à diminuição na capacidade das células apresentadoras de antígeno e, conseqüentemente, na imunidade do CD4 dependente, que tem a função de coordenar a função de defesa imunológica contra vírus, bactérias e fungos, principalmente através da produção e liberação de citocinas e interleucinas. As células de Langerhans ainda são capazes de estimular a resposta imune humoral através de ligação direta com linfócitos B (ROITT, 2001).

A diminuição das células de Langerhans quando comparadas à pele normal contribui para o aumento da susceptibilidade da pele ao câncer (GILCHREST, 1989; SAMPAIO; RIVITTI, 1998; FREEDBERG et al., 1993; WOLFF; STINGL, 1983; KÖLGEN et al., 2002). Os mastócitos são uma fonte poderosa de TNF que aumentam sua expressão de integrantes de ligação de matrizes nas células de Langerhans. A RUV estimula a produção do ácido urocânico que realiza a degranulação dos mastócitos e dessa maneira afeta o tráfico e a função das células de Langerhans (MURPHY et al., 1998). Estudos mostram que quatro exposições diárias de RUV reduzem o número de células de Langerhans (GILCHREST, 1989; SAMPAIO; RIVITTI, 1998; FREEDBERG et al., 1993).

O mecanismo mais importante no que diz respeito à depleção das células de Langerhans em seres humanos, é desconhecido. Alguns autores sugerem que a diminuição ocorre devido à deficiência ou baixa regulação dos receptores de fatores de crescimento, apoptose e/ou migração e devido a produção de oxigênio reativo. KÖLGEN, 2002). As RUV também induzem os queratinócitos a aumentar a produção de citocinas (IL-1, IL-6, TNF) e estimulam à liberação de fatores imunossupressores. Dessa forma, o

sistema imune se torna deficitário, não realizando suas funções de identificação e eliminação de microrganismos e células cancerígenas que podem levar ao progressivo desenvolvimento de infecções e/ ou processos neoplásicos na pele (JUCHEM, 1998).

Segundo o INCA (2016), o principal fator de risco para o câncer de pele é a exposição excessiva à radiação solar, ocasionando danos ao DNA, proteínas e diminuição da imunidade. O câncer de pele configura-se como o mais frequente em todas as populações. Apresenta-se sob duas formas: o melanoma e o não melanoma. Entre os cânceres do tipo não melanoma, os carcinomas basocelular e espinocelular (ou epidermoide) são os mais frequentes (INCA, 2016). Diante da importante influência entre a relação das alterações no sistema imune e o desenvolvimento e progressão do câncer, vários estudos têm sido desenvolvidos através da imunoterapia para o tratamento de cânceres e do câncer de pele (JUNE, 2012; PARDOLL, 2012; JOHNSTON et al., 2014; PAUKEN, WHERRY, 2014).

O surgimento das EROS também está ligado ao desenvolvimento de câncer, imunossupressão e alterações da degradação da matriz extracelular (WITTGEN; VAN KEMPEN, 2007; PARDOLL, 2012; JOHNSTON et al., 2014). A formação das EROS ocorre através do processo de fotossensibilização dos cromóforos presentes na pele, como os ácidos nucléicos, aminoácidos aromáticos, quinonas, flavinas, porfirinas, carotenoides, 7-dehidrocolesterol (que absorvem UVB) melanina e ácido urocânico (que absorvem UVB e UVA). Estes capturam fótons da RUV o que, por sua vez, modifica sua distribuição de elétrons, fazendo com que passem para um estado singlete excitado (STEENVOORDEN et al., 1997). Nesse estado, o cromóforo pode emitir fluorescência, perder energia na forma de calor, sofrer reação formando fotoprodutos ou passar para o estado triplete excitado, que possui meia vida mais longa. O organismo possui antioxidantes endógenos enzimáticos (catalase, superóxido dismutase, glutationala peroxidase e glutationala redutase) e não-enzimáticos (glutationala,  $\alpha$ - tocoferol, ácido ascórbico,  $\beta$ -caroteno) (STEENVOORDEN et al., 1997; RATNAM et al., 2006). Em condições de tensão normal de oxigênio, esses mecanismos são suficientes para manter a homeostasia, removendo as EROS produzidas.

Porém, sob exposição intensa e/ou crônica à RUV, a concentração de EROS aumenta, rompendo o equilíbrio pró-oxidante/antioxidante no organismo, em favor do primeiro (SIERENS et al., 2001). Devido ao aumento das EROS causa efeitos prejudiciais às células da pele humana, (HALLIWELL; GUTTERIDGE, 1990): ruptura das membranas celulares, mutações no DNA, Oxidação dos lipídios insaturados, formação de

produtos tóxicos, comprometimento dos componentes da ECM (proteoglicanas, colágeno e elastina).

A incidência da RUV sobre a pele também desencadeia um processo inflamatório que promove a liberação de fatores de crescimento, de citocinas pró-inflamatórias e o recrutamento de células inflamatórias como macrófagos e neutrófilos (GOODMAN, 2002), como leucócitos e células endoteliais (FUCHS, 1998). As metaloproteinases da matriz (MMP) são uma família de endopeptidases dependentes de zinco capazes de degradar estruturas protéicas como colágeno, elastina e outras proteínas presentes na ECM. A MMP-1 é expressa por queratinócitos e fibroblastos no turnover normal do colágeno e remodelamento da matriz durante a cicatrização de feridas (FISHER et al., 1996; FISHER et al., 2001). Em condições fisiológicas normais, as MMPs ativadas são controladas por inibidores teciduais das metaloproteinases (TIMPs) e são expressas em baixas concentrações. Entretanto, os níveis de algumas destas MMPs podem se apresentar altos quando o tecido é submetido à RUV, durante a inflamação, a cicatrização de feridas e câncer no estágio de progressão (FISHER et al., 1997; ZUCKER et al., 2003).

A RUV também estimula o aumento das atividades de formação de RNAm, de proteína e atividade enzimática da MMP-1, que degrada fibras de colágeno tipo I, a degradação resulta em acúmulo de fragmentos de fibras de colágeno que comprometem a integridade estrutural da ECM (FISHER et al., 2001; XU; FISHER, 2005). Assim, a exposição crônica à RUV altera a composição e arquitetura da ECM da derme, resultando em danos e alterações tanto clínicas como histológicas na pele humana (FISHER et al., 2001; LAHMANN et al., 2001; WANG; KOCHEVAR, 2005).

#### **2.4. Fotobiomodulação (Photobiomodulation - PBM)**

A partir de análises sobre tecnologias para o tratamento do fotoenvelhecimento observa-se uma modalidade que vem sendo estudada e empregada, a FBM, por promover reversão de danos causados pela RUV, através de efeitos fotobiológicos que restauram a perda tecidual por meio de regeneração, ou por neoformação do tecido conjuntivo reestabelecendo a arquitetura tecidual. (GONÇALVES; PARIZOTTO, 1998; LINS et al., 2010; BRASSOLATTI et al., 2016). A energia dos fótons de uma radiação produzida pela PBM é absorvida pela célula, transformada em energia bioquímica e utilizada em sua cadeia respiratória (ALMEIDA-LOPES, 1999), a reação fotoquímica, ativa a síntese de enzimas, nas mitocôndrias das células. Em situações patológicas, o laser interfere no processo de troca iônica, acelerando o incremento de ATP (ALMEIDA-LOPES, 1999).

Os mecanismos de ação celular da PBM e a padronização de parâmetros não estão totalmente elucidados (WALSH, 1997; CATÃO, 2004; GENOT; KLASTERSKY, 2005). Uma das hipóteses sobre a ação da PBM seria que a luz absorvida pelas enzimas mitocondriais é convertida em energia eletromagnética, o que induziria o aumento na concentração de Cálcio ( $Ca^{++}$ ) no citoplasma. Em células irradiadas o transporte de  $Ca^{++}$  é acelerado, o que pode estimular a mitose celular (LUBART et al., 1993). Ocorre a ativação da enzima citocromo C, o que modifica a enzima NADH desidrogenase, aumenta o consumo de glicose pela célula com consequente estímulo da cadeia respiratória, aumento da síntese de ATP e de proteínas (KARU, 1987; BORTOLETTO et al., 2004).

A PBM com espectro eletromagnético no vermelho e no infravermelho são os mais utilizados para biomodulação celular (FERREIRA, 2002). Lubart et al. (1993), verificaram o efeito de vários comprimentos de onda na proliferação de fibroblastos humanos, em culturas de células *in vitro*, utilizando comprimentos de onda entre 600nm a 900nm, observaram aceleração na produção dessas células e aumento na velocidade de produção de colágeno. Outros efeitos e aplicações terapêuticas da PBM foram citados por Walsh (1997) como a aceleração da cicatrização de lesões cutâneas, aumento da remodelação e reparo ósseo, restauração da função neural após injúria, atenuação da dor, estimulação da liberação de endorfina e modulação do sistema imune.

Estudos mostraram que a PBM (660nm) promove efeitos no tecido epitelial como redução da inflamação e melhoria da deposição de colágeno do Tipo I e III, acelera a cicatrização de queimaduras, também auxilia na recuperação de lesões musculares, lesões no tendão e estimula a angiogênese (SOUZA, et al., 2011; FIÓRIO et al., 2014; CASTRO et al., 2014; TRAJANO et al., 2015; CARVALHO et al., 2016).

Outros estudos verificaram os efeitos do PBM (660 nm) no sistema imune, onde observou-se na pesquisa de Aimbire et al., (2008) que o PBM (660nm) age sobre os níveis de mRNA e reduz os níveis de fatores anti-apoptóticos em linfócitos e neutrófilos pulmonares. A fototerapia com aplicação da PBM (660nm) tem sido utilizada no tratamento da mucosite oral e alérgica, sendo considerado um agente que estimula a imunização no tratamento de doenças alérgicas (CHEN et al., 2014). Karu et al., (1999) verificaram o efeito do PBM (660 – 950nm) nas alterações no metabolismo oxidativo nas células do baço, e a PBM (660nm) estimulou a produção de neutrófilos e linfócitos. A irradiação do PBM (660nm) *in vitro* do sangue periférico, também aumenta a proliferação de linfócitos (STADLER et al., 2000).

Dessa forma desde o início da utilização do diodo nos anos 70, a emissão de luz a partir da PBM ganhou dimensões na aplicabilidade e no desenvolvimento de novas tecnologias como o “LED” que é um acrônimo de Light Emitter Diode (Diodo Emissor de Luz), é um diodo, baseado em junções p-n (p – positivo; n – negativo), que, quando energizado, emite luz (CORAZZA, 2005).

Estudos recentes demonstraram que os efeitos do LED são os mesmos ou melhores aos do que os do lasers em tecidos superficiais (CORAZZA, 2005; BAROLET, et al., 2009; NISHIOKA et al., 2012; DE SOUSA et al., 2013; SILVEIRA, et al., 2016; NAM, et al., 2017).

No estudo de Corazza (2005), após aplicação do laser e do LED de baixa intensidade em feridas de ratos, verificou-se que a coerência e a colimação não são fatores determinantes para estimular alterações nas funções celulares, mas sim a banda de absorção do espectro eletromagnético, as duas fontes de luz vermelha ajustadas a fluências de 5 J/cm<sup>2</sup> estimularam a angiogênese em pele lesada. Já Nishioka et al., (2012), verificou que o LED (660nm) é mais eficiente que o laser, no aumento do número de mastócitos e vasos sanguíneos na linha de transição de retalhos cutâneos aleatórios. Barolet et al., (2009), não identificou nenhum efeito adverso do LED (660), o estudo também verificou que a terapia estimula a produção do colágeno e da MMP-1 in vitro. Segundo Nam et al., (2017) a terapia de luz de baixo nível utilizando LEDs de 660 nm ou LEDs de 411 a 777 nm, melhora significativamente as rugas periorculares, principalmente, o LED (660) foi considerado uma opção de tratamento eficaz para rugas.

Até o presente momento verifica-se poucas evidências científicas sobre os efeitos da PBM (660nm) no sistema epitelial fotoenvelhecido e em terapias combinadas para o tratamento do fotoenvelhecimento.

## **2.5 Dermocosmético a base do extrato de Urucum**

O surgimento dos cosméticos ocorreu há 30.000 anos, no Egito. No Brasil a Resolução RDC Nº 81, 5 de novembro de 2008, define o conceito de cosmético como : “Produtos de Higiene Pessoal, Cosméticos e Perfumes, são preparações constituídas por substâncias naturais ou sintéticas, de uso externo nas diversas partes do corpo humano, pele, sistema capilar, unhas, lábios, órgãos genitais externos, dentes e membranas mucosas da cavidade oral, com o objetivo exclusivo ou principal de limpá-los, perfumá-los, alterar sua aparência e ou corrigir odores corporais e ou protege-los ou manter em bom estado.”

Os cosméticos que possuem um maior nível de penetração do tecido epitelial chegando a camada dérmica receberam uma outra terminologia para que possa haver uma discriminação entre os produtos, dessa forma produtos cosméticos que possuem ativos capazes de atingirem a derme recebem o nome de dermocosméticos. Para que ocorra uma maior permeação dos ativos inseridos nos dermocosméticos é necessário que esses princípios ativos estejam nanossomados, a partir de nanopartículas e nanoemulsão. (MARTINELLO, AZEVEDO, 2009). As nanopartículas são polímeros com tamanho entre 10 a 1000nm, transportam substâncias para o interior do organismo, tecidos e células, com intuito de aumentar a eficácia terapêutica e reduzindo efeito tóxicos das substâncias carregadas (GARVIL, 2013).

A partir das vantagens proporcionadas pelos dermocosméticos, foi desenvolvido e produzido na Universidade Federal de Viçosa o dermocosmético à base do extrato de Urucum, que ficou conhecido comercialmente como Profitus. Sua composição é formada por extrato de semente de Bixa Orellana (Urucum) e Petrolatum (vaselina grau farmacêutico).

O nome científico do Urucum é *Bixa orellana*. Foi nomeado por Francisco Orellana, após uma expedição na região da Amazônia (GIULIANO et al., 2003). O urucum é uma das maiores fontes naturais de corantes vermelho (MERCADANTE et al., 1999).

O urucuzeiro é um arbusto que mede entre 2 a 9 m de altura (BARBOSA, 1998). Os frutos têm formato do tipo cápsula ou cachopa, onde se encontram as sementes em torno de um total entre 10 a 50 sementes (BARBOSA, 1998).

Na literatura verifica-se os efeitos do extrato de Urucum, como composto adstringente, bactericida, agente antioxidante, eficaz no combate aos radicais livres, ou para controle de taxas de colesterol e redução dos níveis de triglicérides no sangue (LIMA et al., 2003). Ainda em pesquisas na formulação de homeopáticos sugerem sua utilização para o tratamento de cardiopatias e endocardite, tratamento de hemorragias, dispepsias e queimaduras da pele (NEWMAN; FAIRCHILD, 2002).

As sementes e os extratos processados são comercializados com base no teor de bixina ou norbixina (OLIVEIRA, 2005). A composição da semente apresenta celulose (40-45%), açúcares (3,5 - 5,2%), óleo essencial (3%), óleo fixo (4,5 -5,5%), proteínas (13 -16%), vitaminas (B1, B2, C e A), e minerais (cálcio, ferro, fósforo e zinco) (COSTA, 2007). Contêm lipídios como ácido linoleico, e, em menor quantidade, alfa-linoléico e

oléico; aminoácidos: aspartato, glutamato e leucina. São encontrados também carotenóides: bixina, isobixina, norbixina, alfa e beta carotenos e criptoxantina (RODRÍGUES et al., 2007).

A bixina, com a norbixina, representa cerca de 80% de todos os carotenoides presentes na semente, é solúvel em óleo e é o único carotenoide natural que possui dois grupos carboxílicos (MERCADANTE et al., 1998), assim, é o mais efetivo supressor biológico de oxigênio singlete. O composto atua sobre a proteção de células e tecidos contra os efeitos deletérios das EROS e de radicais livres (DI MASCIO et al., 1990), desativando as EROS (EDGE et al., 1997). Realiza a desativação de oxigênio singlete, através de transferência de energia, esse processo pode ser físico ou químico (STRATTON et al., 1993). A desativação física causa a transferência de energia de excitação do oxigênio singlete para o carotenóide (1CAR), resultando em formação de oxigênio no seu estado fundamental O<sub>2</sub> e estado triplete excitado do carotenóide (3CAR\*). A energia do 3CAR\* é dissipada através de interações rotacionais e vibracionais entre o carotenóide e o solvente, para recuperar o estado fundamental do mesmo, sem ocorrer degradação (STAHL; SIES, 1993). A desativação pelo processo químico resulta em destruição do cromóforo e na formação de produtos de oxidação (STRATTON et al., 1993), com a possibilidade de reações de adição (STRATTON et al., 1993; YAMAUCHI et al., 2003). Radicais de oxigênio, como por exemplo, o ânion superóxido (O<sub>2</sub><sup>-</sup>) podem ser reduzidos pelo caroteno devido à capacidade do carotenóide em doar elétrons para espécies reativas de oxigênio (CONN et al., 1992).

Os carotenoides possuem propriedades funcionais que formam a base de diversas funções e ações nos organismos vivos, são precursores de vitamina A, “proteção” contra certos tipos de câncer, doenças cardiovasculares, cataratas, degeneração celular e “melhora” do sistema imunológico (RIOS, 2009; OLIVEIRA, 2005; ANTUNES, 2004).

Estudos que avaliaram a cicatrização de feridas após a utilização do extrato e do óleo do urucum verificaram que o composto bioativo acelera o processo cicatricial e a remodelação tecidual promove maior retração cicatricial e estimula a epitelização aos sete dias de tratamento, e não provocaram alterações morfológicas no fígado e nos rins (SANTOS et al, 2014; CAPELLA, 2015). Estudos avaliando a toxicidade do urucum, em modelos animais, indicam não haver efeitos genotóxicos, teratogênicos, mutagênicos ou clastogênicos (LIMA et al., 2003. SOUZA, 2001).

Recentemente, Coronado-Cáceres et al., (2014) e Rivera-Madrid et al, (2016) confirmaram a função antioxidante e identificaram peptídeos que podem reduzir os danos



causados por radicais livres, e serem úteis na prevenção do câncer. No entanto, relatam que estudos mais precisos precisam ser desenvolvidos para demonstrar efeitos biológicos dos pigmentos urucum.

Na literatura atual não foi encontrado nenhum relato dos efeitos do extrato de urucum nos danos causados pelo fotoenvelhecimento associado ao tratamento da PBM. Essa análise se torna importante pois o composto pode estimular reações biológicas, reverter danos causados pela RUV.

## **2.6 As pesquisas e experimentais na área da saúde**

A pesquisa na área da saúde é desenvolvida visando a melhoria na saúde do homem e conseqüentemente na sua qualidade de vida, minimização do agravo e pode ser fundamentada na experimentação prévia realizada em animais, em laboratórios (estudos *in vitro*). Portanto, os experimentos têm o intuito de promover pesquisas de qualidade, propiciando o desenvolvimento da ciência e tecnologia, com reflexo direto na saúde pública.

Segundo Jorge (2014) os camundongos são modelos ideais para o fotoenvelhecimento e carcinogêneas, para o estudo de intenções da RUV com o tecido e para análise de tratamentos para tais agravos. Os animais mimetizam as mudanças ocorridas na pele humana exposta a RUV, as alterações teciduais podem ser controladas com uma certa acuidade. Dessa forma o estudo experimental aplicado na área da saúde consiste em adquirir possíveis tratamentos e protocolos dos quais não poderiam no primeiro momento serem aplicados nos seres humanos proporcionando experiência e novas descobertas através da publicação. Nota-se atualmente na literatura a necessidade de desenvolver através de parâmetros adequados um biomodelo para camundongos de fotoenvelhecimento que apresente um padrão de alterações biológicas e histológicas.

## **3. OBJETIVOS**

Analisar os mecanismos de ação da FBM (660 nm), associado ou não ao tratamento tópico com dermocosmético a base de Urucum, no mecanismo celular e nas alterações desenvolvidas pelo fotoenvelhecimento induzido em camundongos.

### 3.1 Objetivos específicos

- ✓ Verificar a ação da FBM (660nm) e do dermocosmético a base de Urucum quanto a celularidade, a espessura da epiderme e derme e colágeno tipo I e tipo III no fotoenvelhecimento;
- ✓ Avaliar as implicações da FBM (660nm) e do dermocosméticos a base de Urucum quanto aos antioxidantes, ao superóxido dismutase (SOD), catalase (CAT) e da Glutathione S-transferase (GST) no fotoenvelhecimento;
- ✓ Averiguar os efeitos da FBM (660nm) e do dermocosméticos a base de Urucum quanto ao stress oxidativo (nitrito / nitrato (NO<sub>2</sub> / NO<sub>3</sub>)) e a peroxidação lipídica (LPO) (malonyldialdeído (MDA)), no fotoenvelhecimento.
- ✓ Analisar a ação da FBM (660nm) como terapia associada ao dermocosmético a base de Urucum, quanto a presença de antioxidantes, stress oxidativo, celularidade, a espessura da epiderme e derme e colágeno tipo I e tipo III no fotoenvelhecimento.

## 4. MATERIAL E MÉTODOS

### 4.1. Parceria UFSCar/UFV

O estudo foi realizado em parceria entre a Universidade Federal de São Carlos, a Universidade Federal de Viçosa e a Faculdade UNIVIÇOSA, o que proporcionou um grande incremento na qualidade do projeto, dando uma maior amplitude ao aspecto de uso de um composto já conhecido, mas nunca aplicado com terapia associada a fototerapia (Figura 3).



**Figura 3:** UFSCAR, UFV e UNIVIÇOSA, respectivamente. (Fonte: Sites)

### 4.2 Tipo de pesquisa

O estudo trata-se de uma pesquisa experimental, qualitativa e quantitativa, que teve por objetivo a avaliação comparativa e associada de dois tratamentos no fotoenvelhecimento. A exposição dos animais a radiação UVA e UVB e as aplicações do LED e do dermocosmético foram realizados por pesquisador com treinamento para o uso correto dos dispositivos, as avaliações dos dados foram realizadas por outro pesquisador

cego. A pesquisa foi autorizada pela Comissão de Ética no Uso de Animais (CEUA) da Universidade Federal de Viçosa com número de protocolo: 68/2017.

#### 4.3 Local da pesquisa

Os animais utilizados na pesquisa foram mantidos no Biotério do Departamento de Biologia Geral da Universidade Federal de Viçosa - MG, Brasil, agrupados em gaiolas coletivas (30x20x13cm e 50x 60x 22 cm, com 4 camundongos por gaiola), mantidos em condições controladas de temperatura (19-23°C), umidade (55±5%), luz (ciclo claro/escuro de 12/12 horas, luzes acesas às 7:00 horas e apagadas às 19:00 horas) e livre acesso ao alimento e água. Foi empregada técnica de enriquecimento ambiental a fim de proporcionar ao animal um menor nível de estresse, com a utilização de algodão e rolos dentro das gaiolas (Figura 4).



**Figura 4:** Foto da organização das gaiolas coletivas (30x20x13 cm e 50x 60x 22 cm, com 4 camundongos por gaiola) no Biotério Departamento de Biologia Geral da Universidade Federal de Viçosa - MG, Brasil. (Fonte: Arquivo pessoal)

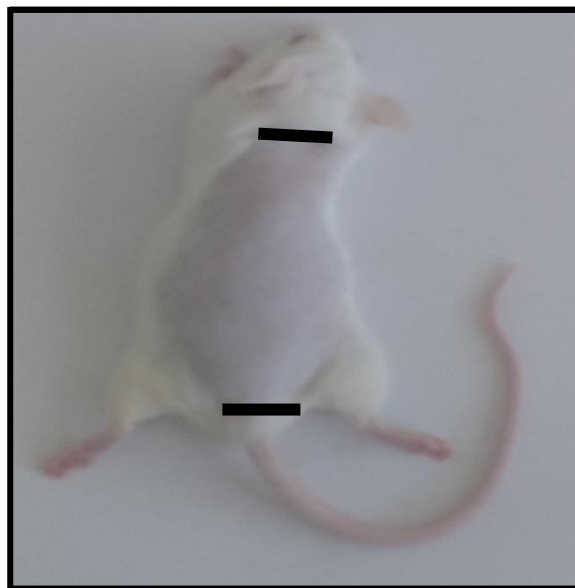#### 4.4 Modelo experimental Animal

Foram utilizados para o estudo 50 camundongos da espécie BALB/c machos, com 8 semanas de idade, pesando 25-30 gramas, provenientes do Biotério Central da Universidade Federal de Viçosa- MG. Nos animais foi realizada tricotomia na região dorsal (início a 2cm da cauda e término a 1cm na base da cabeça do animal) para exposição da pele uma vez por semana, toda Segunda-feira (Figura 5), com aparador de pelos elétrico Mg3721/77 da marca Philips.

O cálculo amostral foi baseado em dados descritos na literatura, onde considerou uma variabilidade populacional com desvio padrão em torno de 30%, e diferença média entre os grupos experimentais de 50% para o principal parâmetro experimental. Mediante a realização do teste t não pareado na comparação entre os grupos e valores de alfa (erro tipo I) e beta (erro tipo II) de 5% e 80%, respectivamente, é necessário um número de 8 animais por grupo experimental (CAMPOS, 2015). Foi considerado mortalidade de 30% por problemas de procedimentos. Desse modo, tornou-se necessário mais 2 animais por grupo, totalizando 10 animais. O trabalho possui 3 grupos experimentais e 2 grupos controles, faz-se necessário uma amostra total de 50 animais. A fórmula do teste T não pareado segue abaixo:

Fórmula da Equação teste t não pareado.

$$t = \frac{\bar{x}_1 - \bar{x}_2}{\sqrt{\frac{s_1^2}{n_1} + \frac{s_2^2}{n_2}}}$$




**Figura 5:** Ilustração do ponto da tricotomia nos camundongos. A primeira marcação se refere ao ponto inicial a 2 cm da base da cauda e final a 1 cm da base da cabeça do animal. (Fonte: Arquivo pessoal)

#### **4.5 Modelo experimental para indução do fotoenvelhecimento**

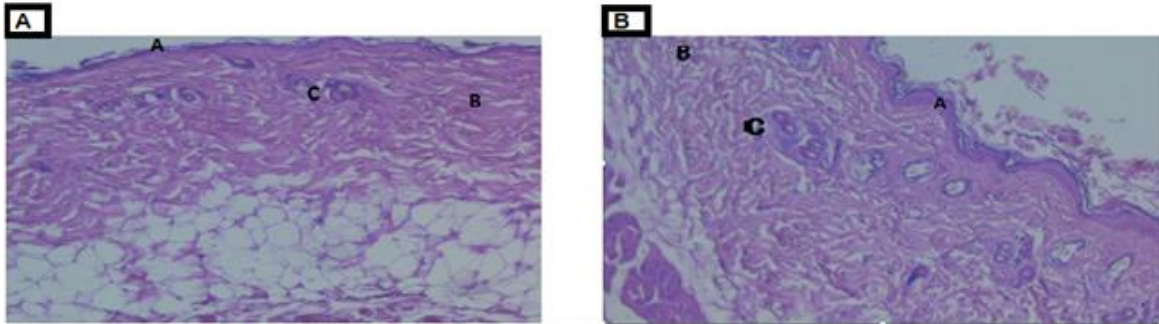
O fotoenvelhecimento dos grupos experimentais foi induzido por uma lâmpada incandescente - Ultra-Vitalux 300W (OSRAM, Augsburg, Alemanha) - que é semelhante,

no seu espectro de emissão, ao perfil espectral da luz solar, a lâmpada foi apoiada a um suporte de madeira confeccionado especialmente para o estudo, proporcionando uma distância de 70 cm entre a lâmpada e o dorso dos animais. Nesse estudo foi padronizada uma irradiância de 0,1 mW/cm<sup>2</sup> de UVB (280 a 315 nm), 0,8 mW/cm<sup>2</sup> de UVA (315 a 480 nm) e 3,89 mW/cm<sup>2</sup> de irradiância total da lâmpada (280 a 886 nm), durante as sessões de irradiação seguindo parâmetros discutidos em alguns estudos como de Jorge (2014).

Os animais foram expostos à RUV durante um período de 20 semanas. Nas primeiras 16 semanas, foram expostos à lâmpada uma vez ao dia, cinco vezes na semana. Nas últimas 4 semanas (17<sup>a</sup>, 18<sup>a</sup>, 19<sup>a</sup> e 20<sup>a</sup> semanas), foram expostos à radiação 3 vezes por semana (segunda, quarta e sexta), uma vez ao dia, a modificação no protocolo ocorreu devido a um animal apresentar curvatura de coluna na 160 semana. A duração da exposição diária à radiação foi de 5 minutos em todas as semanas (Figura 6). Foi realizado um estudo piloto para verificação dos efeitos do protocolo através de uma análise histopatológica utilizando a coloração Hematoxilina e Eosina, após a aplicação do protocolo foi observado na derme dos animais irradiados com UVA e UVB, hipertrofia e hiperplasia glandular, diminuição da celularidade e degradação de fibras, já na epiderme foi verificado aumento da espessura e reentrâncias, tais alterações confirmaram o fotoenvelhecimento como pode se observar na Figura 7.



**Figura 6:** Indução do fotoenvelhecimento em camundongos BALB/c através da RUV através de lâmpada Incandescente. (Fonte: Arquivo pessoal)



**Figura 7:** Fotomicrografia do tecido epitelial, com aumento de 10x, coloração Hematoxilina e Eosina (HE) do estudo piloto. A primeira imagem 7A à esquerda corresponde ao grupo controle, os camundongos não foram expostos a RUV, observa-se tecido dentro dos padrões. Figura 7B observa-se alterações histológicas como espessamento epidérmico (A), espaçamento das fibras de colágeno na derme (B) e aumento das glândulas sebáceas (C).

#### 4.6 Delineamento do Estudo

Após a indução do fotoenvelhecimento os animais foram alocados, de modo aleatório, em 5 grupos, cada grupo composto por 10 animais.

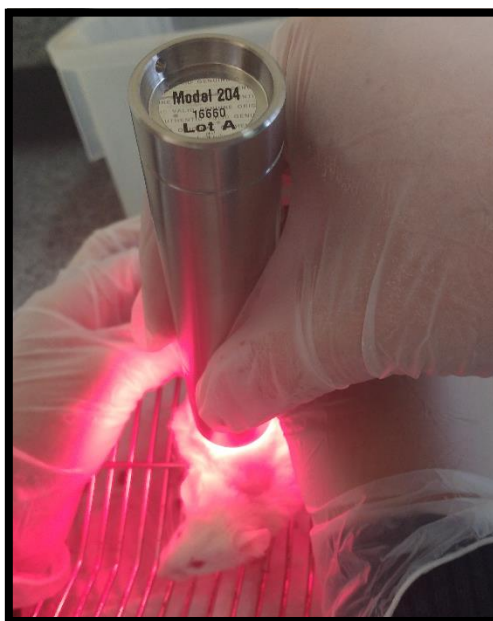
Os grupos foram divididos em:

- Grupo Controle 1: os animais foram induzidos ao fotoenvelhecimento e foi realizado a simulação da aplicação do LED com o aparelho desligado.
- Grupo Controle 2: os animais foram induzidos ao fotoenvelhecimento e posteriormente aplicado uma emulsão a base de vaselina líquida (Petrolatum) grau farmacêutico USP, veículo utilizado no dermocosmético testado.
- Grupo LED: os animais foram induzidos ao fotoenvelhecimento e tratados com LED, aparelho ligado.
- Grupo Urucum: os animais foram induzidos ao fotoenvelhecimento e posteriormente aplicado o dermocosmético a base de Urucum.

- Grupo LED + Urucum: os animais foram induzidos ao fotoenvelhecimento, posteriormente submetidos a irradiação com LED e aplicação do dermocosmético a base do extrato de Urucum.

#### **4.7 Aplicação da PBM**

Para a realização do tratamento através da PBM no grupo LED, foram utilizados os seguintes aparelho e parâmetros: aparelho LED Tendlite® Medical Device, modelo 204 (Lumina Group Inc., San Diego (CA), United States), comprimento de onda de 660 nm, potência óptica de 1800 mW, irradiância de 0,7, diâmetro do feixe de 1,8 cm, área do feixe de 2,54 cm<sup>2</sup>, fluência de 42,51 J/cm<sup>2</sup>, tempo de aplicação de 1 min e 108 J/ponto (aplicação em 2 pontos), na região superior e inferior do dorso do camundongo (Figura 8). A aplicação do LED teve duração de sete semanas, sendo aplicada três vezes por semana, em dias alternados (Segunda, Quarta e Sexta), totalizando 21 aplicações utilizando a técnica de contato. Para melhor aplicação do LED (660 nm), os animais foram anestesiados e imobilizados por uma manta de algodão.



**Figura 8:** Aplicação da PBM . (Fonte: Arquivo pessoal).

#### **4.8 Aplicação do dermocosmético à base do extrato de Urucum**

O dermocosmético à base do extrato de Urucum, foi desenvolvido e produzido na Universidade Federal de Viçosa - MG, Brasil, conhecido comercialmente como Profitus



Militus Derm®. Sua composição é formada por extrato de semente Bixa Orellana (Urucum) e Petrolatum (vaselina líquida grau farmacêutico USP).

Foi aplicado 3,0g do dermocosmético no dorso dos animais, esse valor foi administrado por todo o dorso dos animais do grupo Urucum e nos animais do grupo LED + Urucum após a exposição a radiação UVA e UVB. A aplicação teve duração de sete semanas, sendo realizada três vezes por semana, em dias alternados (Segunda, Quarta e Sexta), totalizando 21 aplicações utilizando a técnica de contato. Para melhor aplicação do dermocosmético à base de extrato de urucum, os animais foram anestesiados e imobilizados por uma manta de algodão.

#### **4.9 Eutanásia**

Os animais foram submetidos à eutanásia após 21 aplicações do tratamento por dose letal de thiopental sódico (150 mg/Kg).

#### **4.10 Análises**

As amostras de pele dos animais foram coletadas na região dorsal no seguimento inferior do dorso do animal após 21 aplicações dos tratamentos.

##### **4.10.1 Análise Estresse Oxidativo**

As amostras de pele foram obtidas, pesadas e imediatamente congeladas em nitrogênio líquido, sendo armazenado a -80 ° C até o uso. As amostras foram homogeneizadas em tampão fosfato de potássio (pH 7,4, 0,2M), contendo 1M EDTA, usando um homogeneizador (OMNI) e centrifugado (13.800 x g a 4 ° C por 10 min). O sobrenadante foi utilizado para analisar as enzimas antioxidantes superóxido dismutase (SOD), catalase (CAT) e glutathione-transferase (GST); concentração de óxido nítrico (NO) e malondialdeído (MDA).

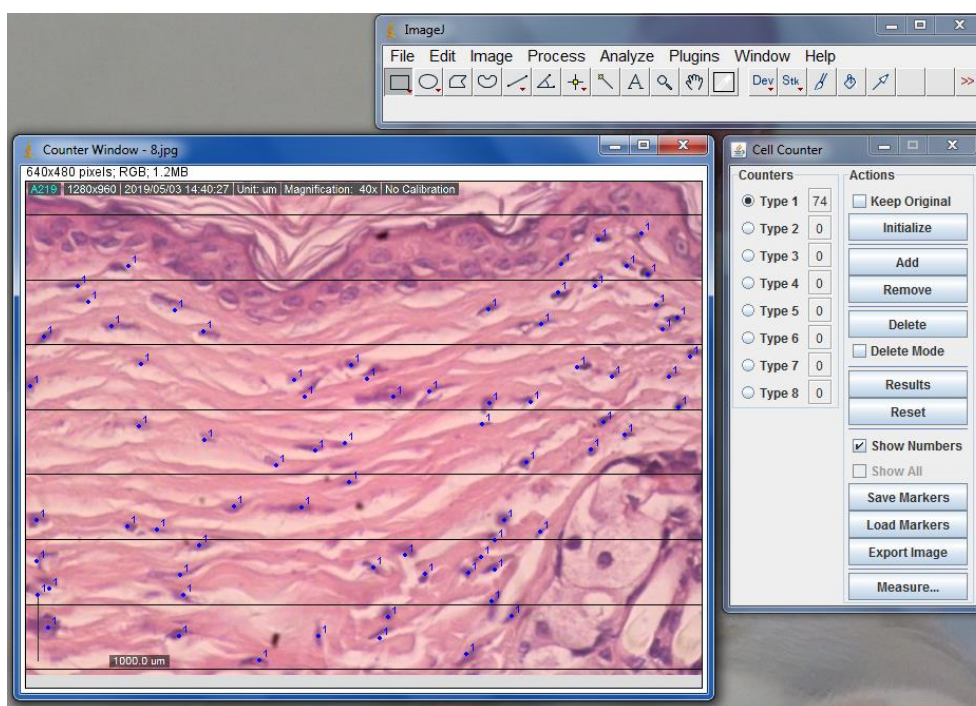
As análises foram realizadas em duplicata. Todas as atividades enzimáticas foram determinadas por duplicata, usando um espectrofotômetro (UV-Mini 1240, Shimadzu) ou um leitor ELISA (Thermo Scientific, Waltham, MA, EUA).

A verificação da produção de NO foi quantificada indiretamente através do teor de nitrito / nitrato pela reação padrão de Griess (RICART-JANÉ et al., 2002). A atividade do CAT foi avaliada medindo-se a taxa de decomposição de H<sub>2</sub>O<sub>2</sub> (AEBI, 1984), a atividade da SOD foi determinada de acordo com Siddiqui et al. (2005) e GST através da

formação de 1-cloro-Conjugado de 2,4-dinitrobenzeno (CDNB) (HABIG et al., 1974). Os níveis de MDA foram medidos de acordo com o protocolo relatado por Gutteridge e Halliwell (1990).

#### 4.10.2 Análise Histomorformétrica

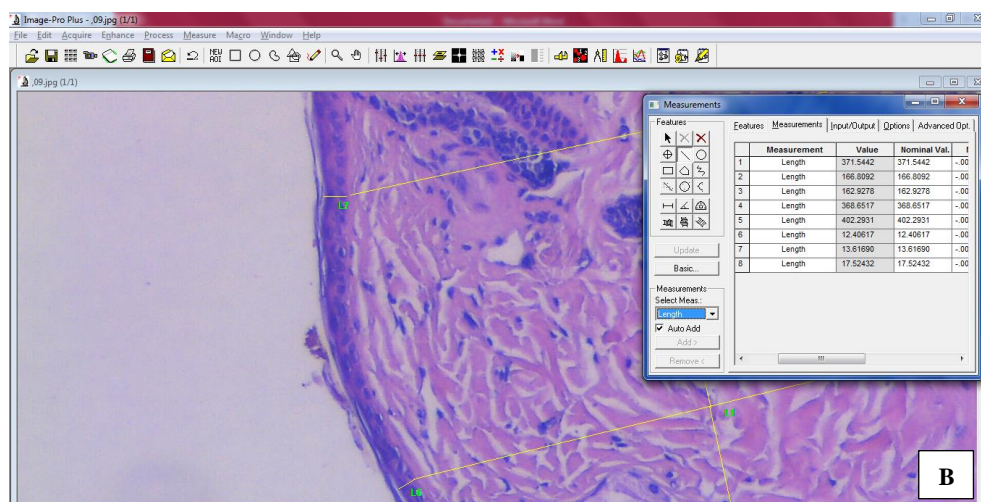
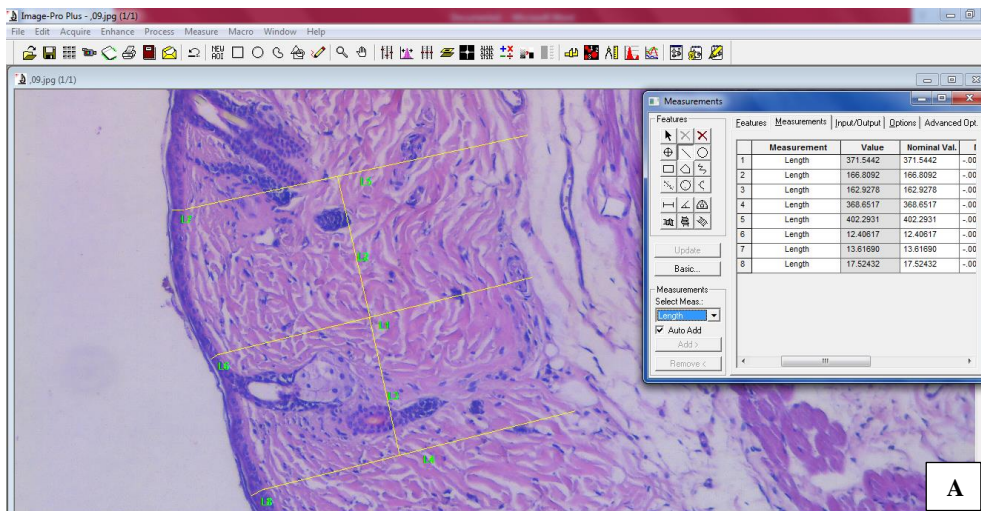
Foram coletados cortes de pele dos animais com área total de 4cm (2 altura x 2 comprimento). As amostras foram fixadas em solução de formaldeído 10% tamponado e posteriormente desidratadas e emblocadas em parafina. Os blocos de parafina foram cortados em seções de 4 µm de espessura, coradas por Hematoxilina-Eosina (HE). A fim de avaliar a celularidade da derme, 10 imagens digitais por animal foram capturadas utilizando-se câmera digital (Olympus QColor-3, Tokyo, Japan) acoplada ao microscópio óptico (Olympus BX-60, Tokyo, Japan) no aumento de 100x. Nesses 10 campos histológicos da derme de cada animal foram contados os núcleos celulares presentes por meio do programa ImageJ® (National Institute of Health, USA). O valor considerado foi a média entre as 10 imagens, por animal. (Figura 9).

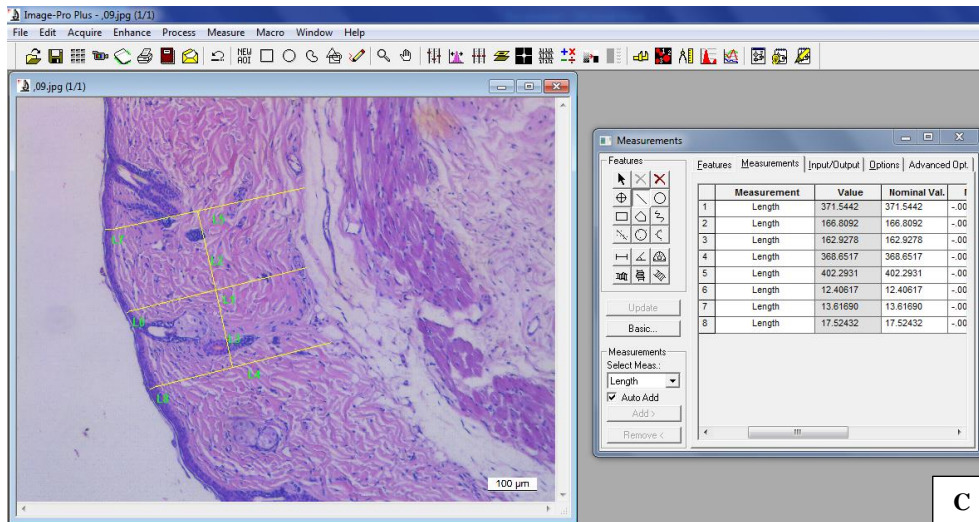


**Figura 9:** Imagem representativa da contagem de núcleos da derme de camundongos tratados com LED e/ou Urucum utilizando o programa Image J®.

### 4.10.3 Espessura da epiderme e derme

Lâminas histológicas foram coradas com hematoxilina e eosina (HE) e posteriormente foram obtidas 10 imagens digitais, por animal, utilizando-se câmera digital (Olympus QColor-3, Tokyo, Japan) acoplada ao microscópio óptico (Olympus BX-60, Tokyo, Japan) no aumento de 200x. Nesses 10 campos foram medidas as espessuras da epiderme e derme ( $\mu\text{m}$ ) utilizando-se o programa Image Pro Plus<sup>®</sup>. Foram feitas três medições por foto tanto para epiderme quanto para derme, sendo uma medição no centro da imagem e as outras duas paralelamente a primeira, uma de cada lado, cerca de 160 $\mu\text{m}$  de distância. O valor considerado por animal foi o valor médio das 10 fotos, sendo o valor considerado por foto, a média das três medições.

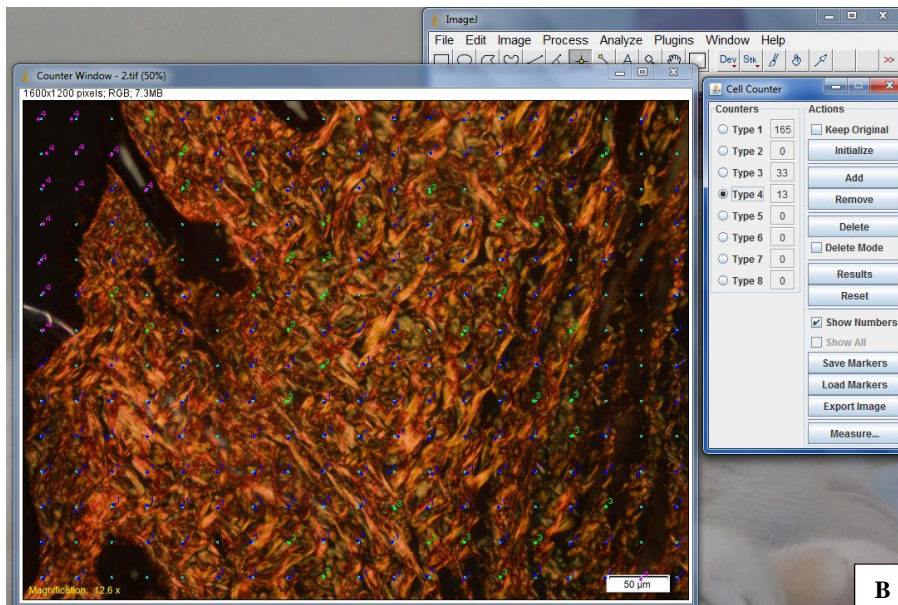
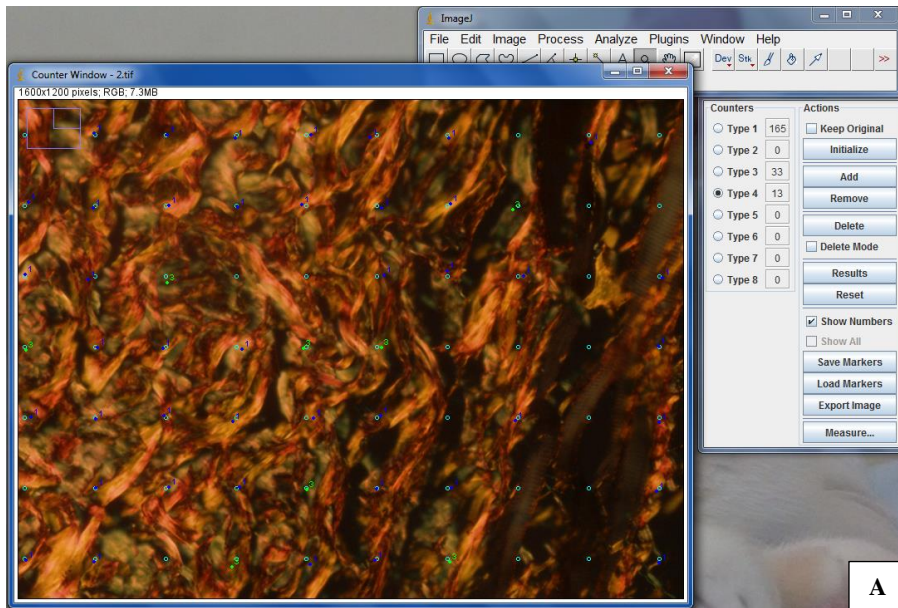




**Figura 10:** Imagens representativas da medição do diâmetro da derme e epiderme de camundongos tratados com LED e/ou Urucum em três zoonos diferentes feita utilizando o programa Image Plo Plus©. A) Zoom 50% utilizado na medição da derme B) Zoom 100% utilizado na medição da epiderme; C) Imagem no tamanho original, demonstrando todas as medições.

#### 4.10.4 Quantificação das fibras colágenas tipo I e III

Lâminas histológicas foram coradas com Picosirius e posteriormente obtidas 10 imagens digitais da derme por animal utilizando microscópio de polarização (Sigma-Aldrich, St. Louis, Missouri, USA) e aumento de 200x. A proporção entre os componentes (colágeno tipo I, III e outros componentes teciduais) foi realizada no programa ImageJ® (National Institute of Health, USA) e determinada a partir da contagem de 2660 pontos por animal, utilizando-se grade de 266 intersecções colocada aleatoriamente sob essas imagens obtidas. O colágeno total foi considerado a soma da proporção do colágeno tipo I e III.



**Figura 11:** Imagem representativa da proporção de colágeno tipo I e III de camundongos tratados com LED e/ou Urucum em dois zoonos diferentes feita utilizando o programa Image J© com grade de 266 pontos. A) Zoom 200% utilizado para melhor visualização dos componentes teciduais B) Imagem no tamanho original, demonstrando toda a contagem. Tipo I: colágeno do tipo I; Tipo 3: colágeno do tipo III; Tipo 4: artefatos. O tecido foi considerado 266 pontos menos aqueles que caíram em colágenos e artefatos.

#### 4.10.5 Análise estatística

Todos os resultados foram submetidos ao teste Shapiro-Wilk para verificar a normalidade e então analisados por ANOVA seguida de post-hoc Student Newman

Keuls. A significância estatística foi estabelecida em  $p < 0,05$ . Todos os testes e gráficos foram feitos utilizando o software estatístico GraphPad Prism 7 (GraphPad Software Inc., San Diego, CA, USA).

## 5. REFERÊNCIAS BIBLIOGRÁFICAS

AEBI, H. Isolation, purification, characterization, and assay of antioxygenic enzymes. **Methods in Enzymology**. 1984,105.

AIMBIRE, F; SANTOS, F.V.; ALBERTINI R.; CASTRO-FARIA-NETO, H.C MITTMANN, J.; PACHECO-SOARES C. Low-level laser therapy decreases levels of lung neutrophils anti-apoptotic factors by a NF- $\kappa$ B dependent mechanism. **International Immunopharmacology**, v.8, p. 603–605. 2008.

ALMEIDA-LOPES, A. L. **Análise in vitro da proliferação de fibroblastos de gengiva humana tratados com laser de baixa potência**. [dissertação]. Instituto de Pesquisa e Desenvolvimento - Universidade do Vale do Paraíba; 1999, 131p.

ANTUNES, L.M.G.; BIANCHI, M.L.P. Dietary antioxidants as inhibitors of cisplatin-induced nephrotoxicity. **Revista de Nutrição**, Campinas, SP, v.17, n.1, p.89-96, 2004.

AZULAY, R.; AZULAY, D. **Dermatologia**. Editora Guanabara Koogan, 5ª ed., Rio de Janeiro, RJ, 20-39, 2008.

BARBOSA, F. J. M.; SILVA, F, R. N.; LIRA, B. F. et. al. Teor de bixina em quatro variedades de Bixa orellana L. cultivadas na Paraíba. **Rev. Bras. Farmacogn**. v. 7, p. 41-47, 1998.

BAROLET, D.; ROBERGE, C.J.; AUGER, F.A.; BOUCHER, A.; GERMAIN, L. Regulation of skin collagen metabolism in vitro using a pulsed 660 nm LED light source: clinical correlation with a single-blinded study. **J Invest Dermatol**, Dec, v.129, n.12, p. 2751-9, 2009.

BORTOLETTO, R.; SILVA, N.S.; ZÂNGARO, R.A.; PACHECO, M.T.T.; MATTA R.A.; PACHECO-SOARES C. Mitochondrial membrane potential after low-power laser irradiation. **Lasers Med Sci**, v.18, p.204-6, 2004.

BOUWSTRA, J. A.; P. HONEYWELL-NGUYENA, GOORIS, L. G. S. PONEC, M. Structure of the skin barrier and its modulation by vesicular formulations. **Progress in Lipid Research**, v. 42, p. 1– 36, 2003.

BRASSOLATTI, P., et al. Comparative effects of two different doses of low-level laser therapy on wound healing third-degree burns in rats. **Microscopy research and technique**, 2016, 79.4: 313-320.

CAMPOS, C. P. **Terapia Fotodinâmica na pele fotoenvelhecida de camundongos hairless: iluminação única e fracionada**. Dissertação. UNIVERSIDADE FEDERAL DE SÃO PAULO, São Carlos.2015.

- CAPELLA, S. O. **Avaliações da cicatrização de feridas abertas tratadas com Bixa orellana L.** Dissertação. UNIVERSIDADE FEDERAL DE PELOTA, Pelotas. 2015.
- CARVALHO; P. K.; JUNIOR. L. S.; BARBOSA, D. MUNIN, E. et al. Analysis of experimental tendinitis in rats treated with laser and platelet-rich plasma therapies by Raman spectroscopy and histometry. **Lasers Med Sci.** 31:19–26. 2016.
- CASTRO, I. C. Vieira, et al. Do laser and led phototherapies influence mast cells and myofibroblasts to produce collagen?. **Lasers in medical science**, 2014, 29.4: 1405-1410.
- CATÃO, M. H. C. V. Os benefícios do laser de baixa intensidade na clínica odontológica e na estomatologia. **Rev Bras Patol Oral**, v.3, p. 214-18, 2004.
- CHEN, C. H.; WANG, C.Z.; WANG, Y. H.; LIAO, W.T.; CHEN, Y.J. et al. **Effects of Low-Level Laser Therapy on M1-Related Cytokine Expression in Monocytes via Histone Modification .Mediators of Inflammation.** 2014.
- CORAZZA, A. V. **Fotobiomodulação comparativa entre o laser e LED de baixa intensidade na angiogênese de feridas cutâneas em ratos.** [Dissertação] – Escola de Engenharia de São Carlos/ Faculdade de Medicina de Ribeirão Preto/ Instituto de Química de São Carlos, Universidade de São Carlos, São Paulo. 2005.
- COSTA, C.K. Estudo Fitoquímico de Bixa orellana L., **Bixaceae e Aplicação de seu óleo em Formulação Cosmética.** [Dissertação] (Mestrado em Ciências Farmacêuticas) – Departamento de Ciências Farmacêuticas, Universidade Federal do Paraná, Curitiba. 2007.
- DE SOUSA, A.P.; PARAGUASSÚ, G.M.; SILVEIRA, N.T.; DE SOUZA, J.; CANGUSSÚ, M.C.; DOS SANTOS, J.N.; PINHEIRO, A.L. **Lasers Med Sci**, May; v.28, n.3, p.981-7, 2013.
- DIMASCIO, P. D.; KAISER, S. SIES, H. Lycopene as the most efficient biological carotenoid singlet oxygen quencher. **Arch. Biochem. Biophys**, v. 274, p. 532-538, 1989.
- DRAELOS, Z.D. (ed). **Cosmecêuticos.** Tradução Ana Cristina Teixeira Aguiar Cunha et al. Revisão científica e consultoria Mônica M. Azulay. Rio de Janeiro: Elsevier,. p.129-134, 2006.
- EDGE, R.; MCGARVEY, D. J.; TRUSCOTT, T. G. The carotenoids as anti-oxidants – a review. **J. Photochem. Photobio. Biol**, v. 41, p.189-200, 1997.
- ELSON, M.L. Treatment of photoaging- a personal comment and open study of the use of glycolic acid. **J Dermatol Treat**, v. 4, p. 215-8, 1993.
- FEROLA, A.C.J. **Estudo da pele humana fotoenvelhecida após tratamento com terapia fotodinâmica associada ao ácido 5-delta-aminolevulínico tópico:** avaliação imunoistoquímica, do colágeno e do tecido elástico. [Tese] - Faculdade de Medicina de São Paulo. SP, 2007.
- FERREIRA, A. N. S. **A ação do laser terapêutico de arseneto de gálio e alumínio (GaAlAs) na indução da dentiogênese reacional em dentes humanos** [Dissertação]. Instituto de Pesquisa e Desenvolvimento - Universidade do Vale da Paraíba; p.97, 2002.

FIÓRIO, F. B., et al. Effect of low-level laser therapy on types I and III collagen and inflammatory cells in rats with induced third-degree burns. **Lasers in medical science**, 2014, 29.1: 313-319.

FISHER, G. J.; DATTA, S. C.; TALWAR, H. S.; WANG, Z-Q.; VARANI, J.; KANG, S.; VOORHEES, J. J. The molecular basis of sun-induced premature skin ageing and retinoic antagonism. **Nature**, London, v. 379, p. 335-338, 1996.

FISHER, G. J.; WANG, Z-Q.; DATTA, S. C.; VARANI, J.; KANG, S.; VOORHEES, J. J. Pathophysiology of premature skin aging induced by ultraviolet light. **New England Journal of Medicine**, Waltham, v. 337, p. 1419-1428, 1997.

FISHER, G.J.; CHOI, H.C.; BATA-CSORGO, Z.; SHAO, Y.; DATTA, S.; WANG, Z. Q.; KANG, S.; VOORHEES, J. J. Ultraviolet irradiation increases matrix metalloproteinase-8 protein in human skin in vivo. **The Journal of Investigative Dermatology**, Cambridge, v.117, n. 2, p. 219-226, 2001.

FREEDBERG, I.M; EISEN, A.Z; WOLFF K.; AUSTEN, F.K.; GOLDSMITH, L.A.; KATZ, S.I. Fitzpatrick's **Dermatology in General Medicine**. 4a ed,. McGraw Hill, p. 797-803, 1993.

FUCHS, J.; PACKER, L. **Photooxidative stress in the skin**. In: Oxidative Stress – Oxidants and antioxidants. London: SIES H.(ed) Academic Press, , p.559-583, 1991.

GENOT, M.T.; KLASTERSKY, J. Low-level laser for prevention and therapy of oral mucositis induced by chemotherapy or radiotherapy. **Current Opinion in Oncology**, v. 7, p.236-40, 2005.

GILCHREST, B.A. Skin aging and photoaging: an overview. **Acad Dermatol**, v.21, p.610-3, 1989.

GIULIANO, G.; ROSATI, C.; BRAMLEY P. M. To Dye or Not to Dye: Biochemistry of Annatto Unveiled, **Trends in Biotechnology**, v. 21, p. 513-516, 2003.

GLOGAU, R.G. Chemical peeling and aging skin. **J Geriatric Dermatol**, v.2, p.30-5, 1994.

GOLDMAN, M.P. **Terapia Fotodinâmica**. Rio de Janeiro: Elsevier, p.105-118, 2006.

GONÇALVES, G.; PARIZOTTO, Nivaldo A. Fisiopatologia da reparação cutânea: atuação da fisioterapia. **Rev Bras Fisiot**, 1998, 21: 5-13.

GOODMAN, M.F. Error-prone repair DNA polymerases in prokaryotes and eukaryotes. **Annual Review of Biochemistry**, v. 71, p. 17-50, 2002.

HABIG, W. H.; PABST, M. J.; JAKOBY, W. B. Glutathione S-transferases the first enzymatic step in mercapturic acid formation. **Journal of biological Chemistry**, 1974, 249.22: 7130-7139.

HALLIWELL, B.; GUTTERIDGE, J. M. C. **Free radicals in biology and medicine**, 3<sup>o</sup>ed, New York: Pergamon Press, p. 1-104, 1990.



HALLIWELL, B.; GUTTERIDGE, J.M.C. The antioxidants of human extracellular fluids. **Archives of biochemistry and biophysics**, 1990, 280.1: 1-8.

HAMILTON, D.A. A classification of the aging face and its relationship to remedies. **J Clin Dermatol**, v.35, 1998.

HAWK, J.L.M; NORRIS, P.G. Abnormal Responses to Ultraviolet Radiation: Idiopathic. In: FITZPATRICK, TB et al. **Dermatology in General Medicine**. McGraw Hill, p.1661-1667, 1993.

INAL, M. E.; KAHRAMAN, A. The protective effect of flavonol quercetin against ultraviolet A induce oxidative stress in rats. **Toxicology**, Amsterdam, v. 154, (1-3), p. 21-29, 2000.

JOHNSTON, R. J L; COMPS-AGRAR, J. HACKNEY, X. YU, M. HUSENI, Y. YANG, S. PARK, V. JAVINAL, H. CHIU, B. IRVING, D. L. EATON, J. L. Grogan, The immunoreceptor TIGIT regulates antitumor and antiviral CD8+ T cell effector function. **Cancer Cell** , v. 26, p.923–937, 2014. [PubMed]

JORGE, A. E. S. **Terapia fotodinâmica em pele fotoenvelhecida de camundongo hairless**: avaliação por técnica ópticas e histopatológica. [Tese] - Universidade de São Paulo, São Carlos- SP. 2014.

JUCHEM, P.P.; HOCHBERG J.; WINOGRON A.; ARDENGHY M.; ENGLISH R. Riscos à saúde da radiação ultravioleta. **Rev Bras Cir Plast** [periódico online]; 1998 [acesso 2005 abr 14]; 13(2). Disponível em: [http://cirurgiaplastica.org.br/revista/indice/vol13\\_n2/ultravioleta](http://cirurgiaplastica.org.br/revista/indice/vol13_n2/ultravioleta)

JUNE, C. et al., T-Cell Therapy at the Threshold. **Nat. Biotechnol.** v.30, n.7, 2002.

KARU, T.; ANDREICHUK, T .; RYABYKH, T. Changes in Oxidative Metabolism of Murine Spleen Following Laser and Superluminescent Diode (660-950 nm) Irradiation: Effects of Cellular Composition and Radiation Parameters . **Lasers in Surgery and Medicine**, 1993.

KARU, T.I. Primary and secondary mechanisms of action of visible to near-IR radiation on cells. **J Photochem Photobiol B**, v.49, p.1-17, 1999.

KÖLGEN, W.; BOTH, H.; VAN WEELDEN, H.; GUIKERS, K.L.H.; BRUIJNZEEL KOOMEN, C.A.F.M.; KNOL, E.F. et al. Epidermal Langerhans cell depletion after artificial ultraviolet B irradiation of human skin in vivo: apoptosis versus migration. **J Invest Dermatol**, v.118, p.812-7, 2002.

LAHMANN, C.; YOUNG, A. R.; WITTERN, K. P. BERGEMANN, J. Induction of mRNA for matrix metalloproteinase 1 and tissue inhibitor of metalloproteinases 1 in human skin in vivo by solar simulated radiation. **Photochemistry and Photobiology**, Oxford, v. 73, n.6, p. 657-663, 2001.

LEVER, W.F. **Histopatologia da pele**. 7a ed. São Paulo: Editora Manole; p. 269-70, 1991.

LIMA, L. R. P.; OLIVEIRA, T. T.; NAGEN, T. J.; PINTO, A S.; LIMA, E. Q. e SILVA; J. F. Toxicidade Aguda de Rutina e de Bixa orellana., **Acta Farm. Bonaerense**, v.22, n.1, p.21-26, 2003.

LIMA, R. **Envelhecimento cutâneo.** Disponível em: [http://www.dermatologia.net/novo/base/estetica/est\\_fotoenv.shtml](http://www.dermatologia.net/novo/base/estetica/est_fotoenv.shtml). Acesso dia 27 de Agosto de 2014.

LINS, R. D. A. U., et al. Biostimulation effects of low-power laser in the repair process. **Anais... brasileiros de dermatologia**, 2010, 85.6: 849-855.

LUBART, R.; FRIEDMANN H.; PELED I.; GROSSMAN, N. Light effect on fibroblast proliferation. **Laser therapy**, v.5, p.55-57, 1993.

MADISON, K. C. Barrier function of the skin: “La Raison d’etre” of the epidermis. **Journal of Investigative Dermatology**, p. 231-241, 2003.

MATSUI, M. S.; DELEO, V. A. Longwave ultraviolet radiation and promotion of skin cancer. **Cancer Cells**, v. 3, n.1, p. 8-12, 1991.

MERCADANTE, A. Z.; PFANDER, H. Carotenoids from annatto: A review. **Recent. Food Chemistry**, v. 2, p. 79-91, 1998.

MERCADANTE, A. Z.; STECK A.; PFANDER H. Three Minor Carotenoids from Annatto (Bixa orellana) Seeds. **Phytochemistry**. v.52, n.1, p. 135-139, 1999.

MUKHERJEE, P. K., et al. Bioactive compounds from natural resources against skin aging. **Phytomedicine**, 2011, 19.1: 64-73.

MURPHY, G.F.; KATZ S.; KLINGMAN, A. M. Topical tretinoin replenishes CD1 apositive epidermal Langerhans cells in chronically photodamaged human skin. **Cutan Pathol**, v.25, p.30-4, 1998.

NAM, C.H.; PARK, B.C; KIM, M.H.; CHOI, E.H.; HONG, S.P. The Efficacy and Safety of 660 nm and 411 to 777 nm Light-Emitting Devices for Treating Wrinkles. **Dermatol Surg**, 2017.

NEWMAN, H. FAIRCHILD TROPICAL GARDEN-**Botanical Resource Center**. Disponível em <<http://www.virtualherbarium.org>>. Consultado em 23/11/2002.

NISHIOKA, M.A.; PINFILDI, C.E.; SHELIGA, T.R.; ARIAS, V.E.; GOMES, H.C.; FERREIRA, L.M. LED (660 nm) and laser (670 nm) use on skin flap viability: angiogenesis and mast cells on transition line. **Lasers Med Sci, Sep**, n.27, v.5, p.1045-50, 2012.

OLIVEIRA, J.S. **Caracterização, extração e purificação por cromatografia de compostos de urucum** (Bixa Orellana L). [Tese] - Doutorado em Engenharia Química, Universidade Federal de Santa Catarina, Florianópolis. 2005.

PARDOLL, D. M. “Immunology Beats Cancer: A Blueprint for Successful Translation,” **Nat. Immunol.** v.13, n.12, 2012.

PAUKEN, K. E.; WHERRY, E. J. TIGIT and CD226: Tipping the balance between costimulatory and coinhibitory molecules to augment the cancer immunotherapy toolkit. **Cancer Cell**, v. 26, p.785–787, 2014. [PubMed]

RATNAM, D. V.; ANKOLA, D. D.; BHARDWAJ, V.; SAHANA, D. K.; KUMAR, M. N. V. R. Role of antioxidants in prophylaxis and therapy: A pharmaceutical perspective. **Journal of Controlled Release**, v, 113, n.3, p. 189–207, 2006.

RICART-JANE, D.; LLOBERA, M.; LOPEZ-TEJERO, M. D. Anticoagulants and other preanalytical factors interfere in plasma nitrate/nitrite quantification by the Griess method. **Nitric Oxide**, 2002, 6.2: 178-185.

RIOS, A. O. Proteção de carotenóides contra radicais livres gerados no tratamento de câncer com cisplatina. **Revista Alimentos e Nutrição**. Araraquara. v.20, n.2. p.343-350, 2009.

RIVERA-MADRID, R. R.; . ESPINOSA , M. A.; CONEJO , Y. C.; CALIGARIS, L. E. G. Carotenoid derivatives in Achiote (Bixa Orellana) Seeds: Synthesis and Health Properties Promotion. **Frente Sci planta**, v.7, p.1406, 2016.

ROBINSON, D. M.; AASI, S. Z. Cosmetic concerns and management strategies to combat aging. **Maturitas**, 2011, 70.3: 256-260.

RODRÍGUES S.; SOARES V; DE OLIVEIRA T; GESTEIRA A.; OTONI W; COSTA M. Isolation and purification of RNA from tissues rich in polyphenols, polysaccharides, and pigments of annatto (Bixa orellana L.). **Molecular Biotechnology**. v. 37, p. 220-224, 2007.

ROITT, I.; BROSTOFF, J.; MALED, D. **Immunology**, Sixth edition , Mosby, 2000.

SAMPAIO, S.A.P; RIVITTI, E.A. **Dermatologia**, 1a ed São Paulo: Artes Medicas;. p.629, 1998.

SANTOS, J.A.A.1; SOUSA, M.F.A.M.1; SILVA, E.L.V.1; AGUIAR JÚNIOR, F.C.A. Avaliação histomorfométrica do efeito do extrato aquoso de urucum (norbixina) no processo de cicatrização de feridas cutâneas em ratos. **Rev. Bras. Pl. Med.**, Campinas, v.16, n.3, supl. I, p.637-643, 2014.

SIDDIQUI, K. S.; CAVICCHIOLI, R. Improved thermal stability and activity in the cold-adapted lipase B from *Candida antarctica* following chemical modification with oxidized polysaccharides. **Extremophiles**, 2005, 9.6: 471-476.

SIERENS, J.; HARTLEY, J. A.; CAMPBELL, M. J.; LEATHEM, A. J. C; WOODSIDE, J. V. Effect of phytoestrogen and antioxidant supplementation on oxidative DNA damage assessed using the comet assay. **Mutation Research**, Amsterdam, v. 485, p. 169-176, 2001.

SILVA, C.; ANTUNES, LUSANIA, M. G.; BIANCHI, M. L. P. Antioxidant action of STADLER, I.; EVANS, R.; KOLB, B. ; NAIM, J. O., NARAYAN, V.; BUEHNER, N. et al In Vitro Effects of Low-Level Laser Irradiation at 660 nm on Peripheral Blood Lymphocytes. **Lasers in Surgery and Medicine**, v.27, p.255–261, 2000.

SILVEIRA, P.C.; FERREIRA, K.B.; DA ROCHA, F.R.; PIERI, B.L.; PEDROSO, G.S.; DE SOUZA, C.T.; NESI, R.T.; PINHO, R.A. Effect of Low-Power Laser (LPL) and Light-Emitting Diode (LED) on Inflammatory Response in Burn Wound Healing. **Inflammation**, Aug; v.39, n.4, p.1395-404, 2016.

SIQUEIRA, S. **Avaliação fotoquimiopreventiva do extrato de maçã e da rutina em modelos de pele in vitro e in vivo.** [Tese] – Universidade de São Paulo. SP 2014.

SLEIJFFERS, A.; YUCESYOY, B.; KASHON, M.; GARSSSEN, J.; DE GRUIJL, F. R.; BOLAND, G. J.; VAN HATTUM, J.; LUSTER, M. I.; VAN LOVEREN, H. Cytokine polymorphisms and their role in susceptibility to UVB-induced modulation of immune responses following hepatitis B vaccination, **The Journal of Immunology**, v. 170, p. 3423–3438, 2003.

SMITH, E. W.; MAIBACH, H. I.; SURBER, C. Use of emulsions as topical drug delivery systems. In: NIELLOUD, F.; MARTI-MESTRES, G. **Pharmaceutical emulsions and suspensions**, New York: Marcel Dekker, p. 259-269, 2000.

SOUZA, E. C. G. **Efeito de bixina sobre os parâmetros bioquímicos séricos em ratos.**Tese. Universidade Federal de Viçosa, Viçosa- MG. 2001.

STAHL, W.; SIES, H. Physical quenching of singlet oxygen and cis-trans isomerization of carotenoids. **Ann. New York Acad. Sci.**, v.691, p.10-19, 1993.

STEENVOORDEN, D. P. T.; BEIJERSBERGEN VAN HENEGOUWEN, G. M. J. The use of endogenous antioxidants to improve photoprotection. **Journal of Photochemistry and Photobiology**, v. 41, p. 1-10, 1997.

STRATTON, S. P.; SCHAEFER, W. H.; LIEBLER, D. C. Isolation and identification of singlet oxygen oxidation products of b-carotene. **Chemical Research Toxicology**, v. 6, p. 542-547, 1993.

SVOBODOVA, A.; WALTEROVA, D.; VOSTALOVA, J. Ultraviolet light induced alteration to the skin. **Biomedical papers of the Medical Faculty of the University Palacký**, v. 150, n.1, p. 25-38, 2006.2014.

TRAJANO, E. T. L.; TRAJANO, L. A.; SILVA, M. A. S.; VENTER, N. G. et al. Low-level red laser improves healing of second-degree burn when applied during proliferative phase . **Lasers Med Sci**, v.30, p.1297–1304, 2015.

TSOURELI-NIKITA, E.; WATSON, R.E.B; GRIFFITHS, C.E.M. Photoageing: the darker side of the sun. **Photochemical & Photobiological Sciences**, 2006, 5.2: 160-164.

VIEIRA, M.M.; MIRAGE, A. **Lasers em Odontologia- Interação da Luz com a Matéria.** Faculdade de Odontologia/ USP-IPEN, 1999.

WALSH, L.J. The current status of low level laser therapy in dentistry. Part 1. Soft tissue applications. **Australian Dental Journal**, v. 42, p.247-54. 1997.

WANG, H.; KOCHEVAR, I. E. Involvement of UVB-induced reactive oxygen species in TGF- $\beta$  biosynthesis and activation in keratinocytes. **Free Radical Biology & Medicine**, New York, v. 38, p. 890-897, 2005.

WOLFF, K.; STINGL G. The Langerhans cell. **J Invest Dermatol**, v.80, p.17S-21S, 1983.

YAMAUCHI, T.; KAWAI, Y.; UEDA, T. Enhanced DNA excision repair in CCRF-CEM cells resistant to 1,3-bis(2-chloroethyl)-1-nitrosourea, quantitated using the single cell gel electrophoresis (comet) assay. **Biochem. Pharmacol.**, v.66, n.6, p.939-946, 2003.

ZATZ, J. Rationale and approaches to skin permeation In: ZATZ, J. L. **Skin Permeation –Fundamentals and application**. Wheaton: Allured Publishing Corporation, p.11-31, 1993.

ZUCKER, S.; PEI, D.; CAO, J.; LOPEZ-OTIN, C. Membrane type-matrix metalloproteinases (MTMMP). **Current Topics in Developmental Biology**, v.54, p. 1-74, 2003.

## **PARTE II**

**ESTUDO I - “Efeitos da terapia associada entre a fotobiomodulação (FBM) e um dermocosmético a base do extrato de Urucum no tecido epitelial de camundongos fotoenvelhecido por radiação UVA e UVB.”**

*Enviado ao periódico “Rejuvenation Research” (ANEXO B)*

**ESTUDO II - “Ação da fotobiomodulação (FBM) e de um dermocosmético a base do extrato de Urucum no stress oxidativo: um estudo experimental controlado e duplo-cego.”**

*Enviado ao periódico “Physical Therapy” (ANEXO C)*

**6. ESTUDO I - “Efeitos da terapia associada entre a fotobiomodulação (FBM) e um dermocosmético a base de Urucum no tecido epitelial de camundongos fotoenvelhecido por radiação UVA e UVB.”**

Michelle Barbosa Soares <sup>1</sup>, Amaly Assis Carneiro <sup>2</sup>, Janaina da Silva<sup>3</sup>, Mariella Bontempo Duca de Freitas<sup>4</sup>, Mariáurea Maria Sarandy<sup>4</sup>, Reggiani Vilela Gonçalves<sup>4</sup>, Sérgio Luis Pinto da Matta<sup>3</sup>, Nivaldo Antonio Parizotto<sup>1</sup>

<sup>1</sup>Department of Physiotherapy, Federal University of São Carlos, Brazil.

<sup>2</sup>College Univiçosa, Brazil.

<sup>3</sup>Department General Biology, Federal University of Viçosa, Brazil.

<sup>4</sup>Department animal Biology, Federal University of Viçosa, Brazil.

## **RESUMO**

A exposição do tecido epitelial à RUV a longo prazo causa o fotoenvelhecimento que apresenta, em sua configuração histológica, degradação da matriz extracelular em ambas as camadas da epiderme e da derme. Esta alteração modifica as propriedades físicas, deixando sinais visíveis à superfície da pele. Ocorre diminuição das reservas fisiológicas e/ou capacidade protetora da pele, alterações nas fibras de elastina e no colágeno. Foram utilizados para o estudo 50 camundongos da espécie BALB/c machos, com 8 semanas de idade, pesando 25-30 gramas, provenientes do Biotério Central da Universidade Federal de Viçosa- MG. Os animais foram expostos à RUV durante um período de 20 semanas. Após a indução do fotoenvelhecimento os animais foram alocados, de modo aleatório, em 5 grupos, cada grupo composto por 10 animais: 2 grupos controles e 3 grupos tratamentos (grupo LED, grupo Urucum e grupo LED + Ucurum). Os resultados demonstraram que o tratamento com o dermocosmético a base de Urucum e/ ou com o LED proporcionam alterações histológicas e histomorfométricas, no tecido epitelial de camundongos fotoenvelhecidos, como aumento da celularidade dérmica, aumento do colágeno Tipo I, aumento da espessura da epiderme e diminuição das reentrâncias epidérmicas em alguns grupos tratados desse estudo.

**Palavras Chaves:** Colágeno, Fotobiomodulação, Fotoenvelhecimento.



## **ABSTRACT**

Long-term exposure of epithelial tissue to UVR causes photoaging that presents, in its histological configuration, degradation of the extracellular matrix in both epidermis and dermis layers. This change modifies physical properties, leaving visible signs on the surface of the skin. There is a decrease in physiological reserves and/or skin protective capacity (MUKHERJEE *et al.*, 2011), changes in elastin fibers and collagen (TSOURELI-NIKITA *et al.*, 2006; YAAR AND GILCHREST, 2007). In this study, fifty 8-week-old male BALB / c mice weighing 25-30 grams from the Central Bioterium of the Federal University of Viçosa-MG were used. The animals were exposed to UVR over a period of 20 weeks. After photoaging induction, the animals were randomly allocated into 5 groups, each group consisting of 10 animals: 2 control groups and 3 treatment groups (LED group, Annatto group and LED + Annatto group). The results showed that the treatment with Annatto-based dermo-cosmetic and/or LED provides histological and histomorphometric alterations in the epithelial tissue of photoaged mice, such as increased dermal cellularity, increased Type I collagen, increased epidermis and decreased epidermal indentations in some groups treated in this study.

**Keywords:** Collagen, Photobiomodulation, Photo Aging.

## 6.1 INTRODUÇÃO

A exposição do tecido epitelial à RUV a longo prazo causa o fotoenvelhecimento que apresenta, em sua configuração histológica, degradação da matriz extracelular em ambas as camadas da epiderme e da derme. Esta alteração modifica as propriedades físicas, deixando sinais visíveis à superfície da pele. Ocorre diminuição das reservas fisiológicas e/ou capacidade protetora da pele (MUKHERJEE et al., 2011), alterações nas fibras de elastina e no colágeno (TSOURELI-NIKITA et al., 2006; YAAR E GILCHREST, 2007). A exposição continuada a este tipo de radiação poderá originar hiperplasia epidérmica, pigmentação irregular, telangiectasia, elastose e câncer de pele.

Devido aos danos causados pelo fotoenvelhecimento várias técnicas têm sido estudadas e desenvolvidas tanto para prevenção como para tratamento, como protetores solares, cosméticos, nutricosméticos e suplementos alimentares com ação na pele. Associadas a terapias secundárias e terciárias, que podem incluir a terapia tópica, compostos bioativos, técnicas de preenchimento, terapias a base da fotobiomodulação (PBM), botox, auxiliam na prevenção e combate ao fotoenvelhecimento (ROBINSON; AASI, 2011).

Na prática clínica, um dos tratamentos utilizados para o fotoenvelhecimento é a PBM através da tecnologia do aparelho LED 660nm. Estudos mostraram que ele promove a redução da inflamação, aumenta a deposição de colágeno do Tipo I e III, melhora a cicatrização de queimaduras, lesões musculares e lesões no tendão, estimula a angiogênese e a produção de células do sistema imune (FIÓRIO et al., 2014; CASTRO et al., 2014; TRAJANO et al., 2015; CARVALHO et al., 2016). Porém, não está descrito na literatura os efeitos LED 660nm aplicado de forma associada como o extrato de Urucum no tecido epitelial fotoenvelhecido.

Outro potencial tratamento às afecções ocorridas no tecido epitelial tem sido o desenvolvimento de compostos bioativos, como o extrato de urucum (SANTOS et al., 2014; CAPELLA, 2015). O urucum, cujo nome científico é *Bixa orellana* (GIULIANO et al., 2003). Sua coloração vermelha está relacionada ao percentual de bixina, que representa cerca de 80% de todos os carotenóides presentes na semente. A composição da semente apresenta celulose (40-45%), açúcares (3,5 - 5,2%), óleo essencial (3%), óleo fixo (4,5 -5,5%), proteínas (13 -16%), vitaminas (B1, B2, C e A), e minerais (cálcio, ferro, fósforo e zinco) (COSTA, 2007). Os carotenóides possuem propriedades funcionais que formam a base de diversas funções e ações nos organismos vivos, são precursores de

vitamina A, promovem proteção contra certos tipos de câncer, doenças cardiovasculares, cataratas, degeneração celular e atua no sistema imunológico (KRINSKY, 1994; CHAUDHRY, 2003; RIOS, 2009; OLIVEIRA, 2005; ANTUNES, 2004).

Embora o aumento da incidência da RUV sobre o planeta Terra exponha o tecido epitelial aos danos ocorridos pelo fotoenvelhecimento o que aumenta a possibilidade do desenvolvimento de câncer de pele não estão esclarecidos os possíveis efeitos da PBM através do LED (660nm) e do extrato de Urucum em diminuir ou reverter os danos causados pelo fotoenvelhecimento.

O objetivo do estudo foi avaliar os efeitos do PBM (660nm) e de um dermocosmético a base de Urucum aplicados separadamente e como tratamento associado na pele de camundongos fotoenvelhecidos.

## **6.2 MATERIAIS E MÉTODOS**

### **6.2.1 Tipo de pesquisa**

O estudo trata-se de uma pesquisa experimental, quantitativa, controlada com placebo e duplo-cega que teve por objetivo a avaliação comparativa e associada de dois tratamentos no fotoenvelhecimento. A exposição dos animais a radiação UVA e UVB e as aplicações do LED e do dermocosmético foram realizados por pesquisador com treinamento para o uso correto dos dispositivos, as avaliações dos dados foram realizadas por outro pesquisador cego.

### **6.2.2 Local da pesquisa**

Os animais utilizados na pesquisa foram mantidos no Biotério do Departamento de Biologia Geral da Universidade Federal de Viçosa - MG, Brasil, agrupados em gaiolas coletivas (41x34x16 cm, 4 por gaiola), mantidos em condições controladas de temperatura (19-23°C), umidade (55±5%), luz (ciclo claro/escuro de 12/12 horas, luzes acesas às 7:00 horas e apagadas às 19:00 horas) e livre acesso ao alimento e água. Foi empregada técnica de enriquecimento ambiental a fim de proporcionar ao animal um menor nível de estresse, com a utilização de algodão e rolos dentro das gaiolas. A pesquisa foi autorizada pela Comissão de Ética no Uso de Animais (CEUA) da Universidade Federal de Viçosa com número de protocolo: 68/2017.

### 6.2.3 Modelo experimental Animal

Foram utilizados para o estudo 50 camundongos da espécie BALB/c machos, com 8 semanas de idade, pesando 25-30 gramas, provenientes do Biotério Central da Universidade Federal de Viçosa- MG. Nos animais foi realizada tricotomia na região dorsal (início a 1 cm da cauda e término na base da cabeça do animal) para exposição da pele uma vez por semana.

O cálculo amostral foi baseado em dados descritos na literatura, onde considerou uma variabilidade populacional com desvio padrão em torno de 30%, e diferença média entre os grupos experimentais de 50% para o principal parâmetro experimental. Mediante a realização do teste t não pareado na comparação entre os grupos e valores de alfa (erro tipo I) e beta (erro tipo II) de 5% e 80%, respectivamente, é necessário um número de 8 animais por grupo experimental (CAMPOS, 2015). Foi considerado mortalidade de 30% por problemas de procedimentos. Desse modo, tornou-se necessário mais 2 animais por grupo, totalizando 10 animais. O trabalho possui 3 grupos experimentais e 2 grupos controles, faz-se necessário uma amostra total de 50 animais. A fórmula do teste T não pareado segue abaixo:

Fórmula da Equação teste t não pareado.


$$t = \frac{\bar{x}_1 - \bar{x}_2}{\sqrt{\frac{s_1^2}{n_1} + \frac{s_2^2}{n_2}}}$$

### 6.2.4 Modelo experimental para indução do fotoenvelhecimento

O fotoenvelhecimento dos grupos experimentais foi induzido por uma lâmpada incandescente - Ultra-Vitalux 300W (OSRAM, Augsburg, Alemanha) - que é semelhante, no seu espectro de emissão, ao perfil espectral da luz solar. Nesse estudo foi padronizada uma irradiância de 0,1 mW/cm<sup>2</sup> de UVB (280 a 315 nm), 0,8 mW/cm<sup>2</sup> de UVA (315 a 480 nm) e 3,89 mW/cm<sup>2</sup> de irradiância total da lâmpada (280 a 886 nm), com uma distância de 70 cm entre a lâmpada e o dorso dos animais durante as sessões de irradiação (JORGE, 2014).

Os animais foram expostos à RUV durante um período de 20 semanas. Nas primeiras 16 semanas, foram expostos à lâmpada uma vez ao dia, cinco vezes na semana. Nas últimas 4 semanas (17<sup>a</sup>, 18<sup>a</sup>, 19<sup>a</sup> e 20<sup>a</sup> semanas), foram expostos à radiação 3 vezes por semana (segunda, quarta e sexta), uma vez ao dia, a modificação no protocolo ocorreu

devido um animal apresentar curvatura de coluna na 160 semana. A duração da exposição diária à radiação foi de 5 minutos em todas as semanas conforme Figura 12. Foi realizado um estudo piloto para verificação dos efeitos do protocolo através de uma análise histopatológica utilizando a coloração Hematoxilina e Eosina, após a aplicação do protocolo observou –se na derme dos animais irradiados com UVA e UVB, hipertrofia e hiperplasia glandular, diminuição da celularidade e degradação de fibras de colágenos, já na epiderme foi verificado aumento da espessura, tais alterações confirmaram o fotoenvelhecimento.



**Figura 12:** Indução do fotoenvelhecimento em camundongos BALB/c através da RUV através de lâmpada Incandescente. (Fonte: Arquivo pessoal)

#### **6.2.5 Delineamento do Estudo**

Após a indução do fotoenvelhecimento os animais foram alocados, de modo aleatório, em 5 grupos, cada grupo composto por 10 animais.

Os grupos foram divididos em:

- Grupo Controle 1: os animais foram induzidos ao fotoenvelhecimento e foi realizado a simulação da aplicação do LED com o aparelho desligado.
- Grupo Controle 2: os animais foram induzidos ao fotoenvelhecimento e posteriormente aplicado uma emulsão a base de vaselina líquida (Petrolatum) grau farmacêutico USP, veículo utilizado no dermocosmético testado.
- Grupo LED: os animais foram induzidos ao fotoenvelhecimento e tratados com LED.

- Grupo Urucum: os animais foram induzidos ao fotoenvelhecimento e posteriormente aplicado o dermocosmético a base de Urucum.
- Grupo LED + Urucum: os animais foram induzidos ao fotoenvelhecimento, posteriormente submetidos a irradiação com LED e aplicação do dermocosmético a base do extrato de Urucum.

### **6.2.6 Aplicação do LED**

Para a realização do tratamento através da PBM no grupo LED, foram utilizados os seguintes aparelho e parâmetros: aparelho LED Tendlite® Medical Device, modelo 204 (Lumina Group Inc., San Diego (CA), United States), comprimento de onda de 660 nm, potência óptica de 1800 mW, diâmetro do feixe de 1,8 cm, área do feixe de 2,54 cm<sup>2</sup>, fluência de 21,25 J/cm<sup>2</sup>, tempo de aplicação de 1 min e 54 J/ponto (aplicação em 2 pontos), na região superior e inferior do dorso do camundongo. A aplicação do LED teve duração de sete semanas, sendo aplicada três vezes por semana, em dias alternados (Segunda, Quarta e Sexta), totalizando 21 aplicações utilizando a técnica de contato. Para melhor aplicação do LED (660 nm), os animais foram anestesiados e imobilizados por uma manta de algodão.

### **6.2.7 Aplicação do dermocosmético à base do extrato de Urucum**

O dermocosmético à base do extrato de Urucum, foi desenvolvido e produzido na Universidade Federal de Viçosa - MG, Brasil, conhecido comercialmente como Profitus Militus Derm®. Sua composição é formada por extrato de semente Bixa Orellana (Urucum) e Petrolatum (vaselina líquida grau farmacêutico USP).

Foi aplicado 3,0g do dermocosmético no dorso dos animais, esse valor foi administrado em todo o dorso dos animais do grupo Urucum e nos animais do grupo LED + Urucum após a exposição a radiação UVA e UVB. A aplicação teve duração de sete semanas, sendo realizada três vezes por semana, em dias alternados (Segunda, Quarta e Sexta), totalizando 21 aplicações utilizando a técnica de contato. Para melhor aplicação do dermocosmético à base de extrato de urucum, os animais foram imobilizados por uma manta de algodão.

### **6.2.8 Eutanásia**

Os animais foram submetidos à eutanásia após 21 aplicações do tratamento por

dose letal de thiopental sódico (150 mg/Kg).

### **6.2.9 Análises**

As amostras de pele dos animais foram coletadas na região dorsal no seguimento inferior do dorso do animal após 21 aplicações dos tratamentos.

#### **6.2.9.1 Análise Histopatológica e Histomorformétrica**

Foram coletados cortes de pele dos animais com área total de 4cm (2 altura x 2 comprimento). As amostras foram fixadas em solução de formaldeído 10% tamponado e posteriormente desidratadas e emblocadas em parafina. Os blocos de parafina foram cortados em seções de 4 µm de espessura, coradas por Hematoxilina-Eosina (HE). A fim de avaliar a celularidade da derme, 10 imagens digitais por animal foram capturadas utilizando-se câmera digital (Olympus QColor-3, Tokyo, Japan) acoplada ao microscópio óptico (Olympus BX-60, Tokyo, Japan) no aumento de 100x. Nesses 10 campos histológicos da derme de cada animal foram contados os núcleos celulares presentes por meio do programa ImageJ® (National Institute of Health, USA). O valor considerado foi a média entre as 10 imagens, por animal.

#### **6.2.9.2 Espessura da epiderme e derme**

Lâminas histológicas foram coradas com hematoxilina e eosina (HE) e posteriormente foram obtidas 10 imagens digitais, por animal, utilizando-se câmera digital (Olympus QColor-3, Tokyo, Japan) acoplada ao microscópio óptico (Olympus BX-60, Tokyo, Japan) no aumento de 200x. Nesses 10 campos foram medidas as espessuras da epiderme e derme (µm) utilizando-se o programa Image Pro Plus®. Foram feitas três medições por foto tanto para epiderme quanto para derme, sendo uma medição no centro da imagem e as outras duas paralelamente a primeira, uma de cada lado, cerca de 160µm de distância. O valor considerado por animal foi o valor médio das 10 fotos, sendo o valor considerado por foto, a média das três medições.

#### **6.2.9.3 Quantificação das fibras colágenas tipo I e III**

Lâminas histológicas foram coradas com Picosirius e posteriormente obtidas 10 imagens digitais da derme por animal utilizando microscópio de polarização (Sigma-Aldrich, St. Louis, Missouri, USA) e aumento de 200x. A proporção entre os componentes (colágeno tipo I, III e outros componentes teciduais) foi realizada no

programa ImageJ® (National Institute of Health, USA) e determinada a partir da contagem de 2660 pontos por animal, utilizando-se grade de 266 intersecções colocada randomicamente sob essas imagens obtidas. O colágeno total foi considerado a soma da proporção do colágeno tipo I e III.

#### **6.2.9.4 Análise estatística**

Todos os resultados foram submetidos ao teste Shapiro-Wilk para verificar a normalidade e então analisados por ANOVA seguida de post-hoc Student Newman Keuls. A significância estatística foi estabelecida em  $p < 0,05$ . Todos os testes e gráficos foram feitos utilizando o software estatístico GraphPad Prism 7 (GraphPad Software Inc., San Diego, CA, USA).

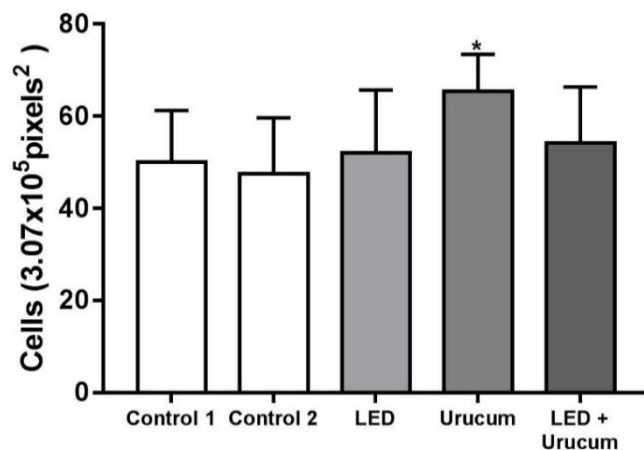
### **6.3 RESULTADOS**

#### **6.3.1 Análise do número de núcleos celulares totais na derme de camundongos tratados com LED e / ou urucum.**

A proliferação celular foi avaliada no estudo através da celularidade da contagem de núcleos encontrados na derme no grupo LED, no grupo LED + Urucum e no grupo Urucum (Figura 14). A proliferação foi observada apenas no grupo Urucum, no qual houve 42,09% ( $p = 0,0008$ ) aumento em relação ao grupo controle 2 com diferença significativa ( $p < 0,05$ ).

O grupo LED e o grupo LED + urucum não apresentaram diferenças significativas para alterações na proliferação celular em comparação com seus respectivos grupos controle 1 e 2.



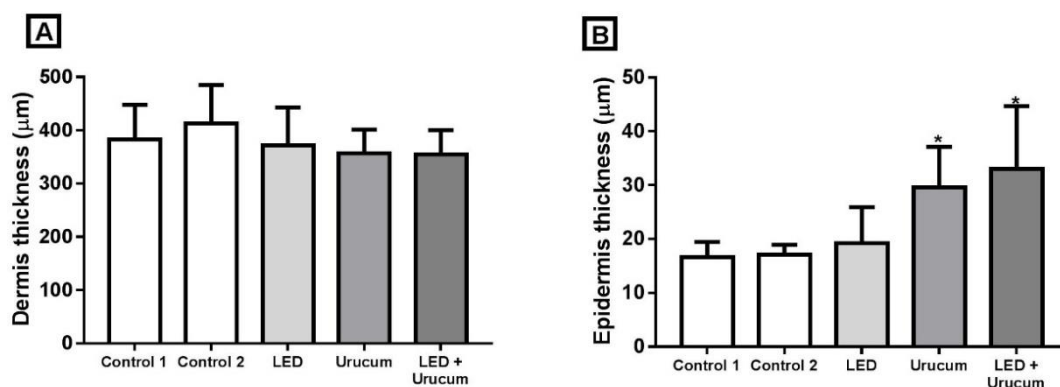


**Figura 13:** Número de núcleos celulares totais na pele de camundongos tratados com LED e / ou urucum. Controle 1 = LED placebo; controle 2: placebo no urucum. Os dados são relatados como média + desvio padrão da média. \* Diferença significativa ( $p < 0,05$ ) entre o grupo Urucum e outros grupos pelo teste de Student Newman Keuls.

### 6.3.2 Avaliação da espessura da epiderme e da derme após a aplicação do LED 660nm e do dermocosmético a base de Urucum.

Na análise da espessura da derme não foi identificada diferenças significativas entre os grupos tratados e os grupos controles como pode-se observar na Figura 15A. Contudo quando verificado a espessura da derme no grupo Urucum e no grupo LED + Urucum apresentaram aumento.

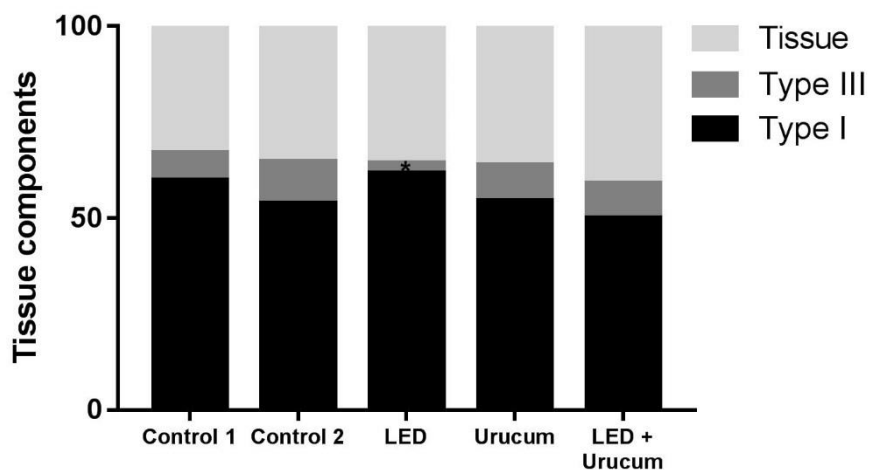
O grupo Urucum teve aumento da espessura da epiderme em relação à ao grupo controle 2 em um percentual de 73,86% ( $p = 0,0006$ ) e em relação ao grupo LED um aumento de 73,65% ( $p = 0,0003$ ). Já o grupo LED + Urucum teve aumento de 93,79% ( $p = 0,0002$ ) da espessura da epiderme em relação ao grupo controle 2, e um aumento de 93,56% ( $p = 0,0001$ ) em comparação ao grupo LED (Figura 15B).



**Figura 14:** Thickness of dermis (A) and epidermis (B) of mice treated with LED and/or Urucum. Control 1 = LED placebo; control 2: Urucum placebo. Data are reported as mean + standard deviation of the mean. \*Significant difference ( $p < 0.05$ ) among Urucum/LED+Urucum and other groups by Student Newman Keuls test.

### 6.3.3 Identificação e contagem do colágeno total, do colágeno Tipo I e do colágeno Tipo III .

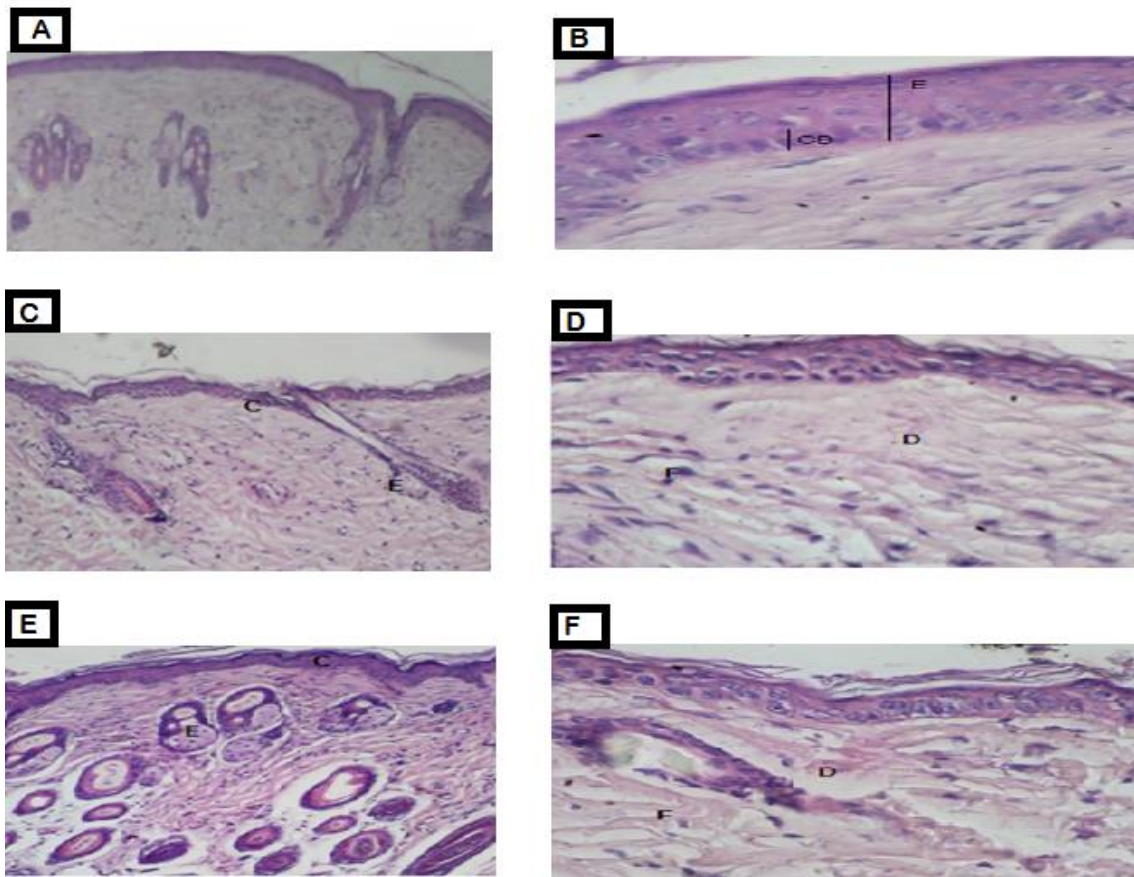
Após a aplicação do tratamento nos camundongos fotoenvelhecidos foram observadas diferenças significativas no grupo controle 1 e no grupo LED em relação a quantidade de fibras de colágeno, verificou-se aumento do colágeno Tipo I no grupo LED 74.26% ( $p = 0.027$ ) em relação ao controle 1.



**Figura 15.** Quantidade total de colágeno tipo I, tipo III e outros componentes do tecido de camundongos fotoenvelhecidos tratados com LED e / ou urucum. Controle 1 = LED placebo; controle 2: placebo Urucum. Os dados são relatados como médios. \* Diferença significativa ( $p < 0,05$ ) entre o controle 1 e o grupo de LED pelo teste de Student Newman Keuls.

#### **6.3.4 Avaliação histopatológica do Grupo Urucum, Grupo LED + Urucum e Grupo Controle II.**

A partir dos resultados histopatológicos, foi possível observar uma diminuição da hipertrofia glandular no grupo Urucum e no grupo LED + Urucum em comparação ao grupo controle II (Figuras 17A, 17C e 17E, respectivamente). Após 21 aplicações do dermocosmético à base de urucum e terapia associada, a epiderme dos grupos de tratamento observou-se um aumento na camada epidérmica, mais especificamente na camada epidérmica basal (Figuras 17B e 17D) quando comparado ao grupo controle II (Figuras 17F).



**Figura 16:** A figura acima mostra a avaliação histopatológica do aumento de 4x e 40x do grupo urucum (imagens 17A e 17B, respectivamente), o aumento de 4x e 40x do grupo urucum + LED (imagem 17C e 17D, respectivamente) e em grupo controle II com ampliação de 4x e 40x (imagem E e F, respectivamente). Legenda: Imagem 17B: epiderme (E) e camada basal (CB). Imagem 17C: Epiderme e derme papilar (C) e glândula sebácea (E). Imagem 17E epiderme (C) e glândula sebácea (E). Imagem 17F: Derme papilar (D) e glândula sebácea (F). (Fonte: arquivo pessoal)

Os resultados demonstraram que o tratamento com o dermocosmético a base de Urucum e/ ou com o LED proporcionam alterações histológicas e histomorfométricas, no tecido epitelial de camundongos fotoenvelhecidos, como aumento da celularidade dérmica, aumento do colágeno Tipo I, aumento da espessura da epiderme e diminuição das reentrâncias epidérmicas em alguns grupos tratados desse estudo.

## 6.4 DISCUSSÃO

Após a exposição prolongada a luz solar e aos raios UVA e UVB, são observadas no tecido epitelial grande variedade de alterações, como o espessamento epidérmico, formação de rugas e alterações dérmicas, danos no colágeno I, hiperplasia de fibras

elásticas, diminuição de fibroblastos, bem como replicação de mastócitos. Em estudos atuais foi verificado que o uso tópico da PBM e de compostos a base de bioativos parecem modificar muitas dessas respostas mediadas pela radiação UVA e UVB, minimizando os efeitos da radiação na pele de camundongos e de seres humanos. Dessa forma o estudo teve por objetivo avaliar os efeitos do PBM (660nm) e de um dermocosmético a base do bioativo extraído da planta Urucum aplicados separadamente e como tratamento associado na pele de camundongos fotoenvelhecidos. Na literatura atual não foi verificado estudos avaliando o efeito do dermocosmético a base de Urucum no fotoenvelhecimento e nem a sua associação a PBM.

Os resultados do estudo mostraram que após a irradiação UVA e UVB por 20 semanas, a pele dos camundongos apresentaram aumento da espessura epidérmica, diminuição da celularidade dérmica e hiperplasia de glândulas sebáceas (Figura 13). Kong et al. (2013), Jorge (2016) e Masaki (2010) verificaram as mesmas alterações no tecido epitelial de camundongos que foram submetidos a exposição da radiação UV. Os estudos identificaram além das alterações histopatológicas no tecido também alterações no estresse oxidativo, como aumento do dano oxidativo adicional a componentes celulares (lipídios, proteínas e / ou DNA) e alteração do padrão de expressão gênica, levando finalmente a patologias da pele (LOBER; FENSKE, 1990; WENK et al., 2001; YAAR; GILCHREST, 2007). Os achados demonstram de forma clara o quanto a radiação pode ser destrutiva ao tecido epitelial, a partir desses dados verificamos a importância de avaliar o efeito de substâncias a base de ativos naturais ou tecnologias a partir da fotobiomodulação de aplicação tópica, que são minimamente invasivos, afim de reduzir ou reverter os efeitos deletérios da radiação UV na pele.

Nesse estudo após os camundongos serem fotoenvelhecidos a partir da exposição a radiação UVA e UVB, foram submetidos a tratamento com dermocosmético, com a PBM através do aparelho LED (660nm) com e sem associação dos dois componentes do tratamento. Após 21 aplicações do dermocosmético a base de Urucum ocorreu um aumento de proliferação celular na derme, através do aumento de núcleos (celularidade). Santos e col, 2014 verificaram após avaliarem a ação do extrato de Urucum aplicado na cicatrização de feridas cutâneas abertas em ratos, aumento da celularidade esses resultados corroboram com os resultados desse estudo. Contudo Santos et al. (2014) identificaram o aumento da celularidade a partir do aumento da angiogênese em decorrência do aumento de migração de células endoteliais e no 21º dia de tratamento houve aumento de cerca de 50% na média da quantidade de fibroblastos (CAPELLA et

al., 2016). Já no estudo de Santos (2016), foi possível constatar após aplicação do extrato oleoso de Urucum de forma tópica em feridas abertas, aumento da celularidade a partir do aumento de eventos pró inflamatórios e de aumento de atividade fibroblástica, possivelmente devido à ação quimiotática dos ácidos graxos presentes no extrato de urucum.

No grupo Urucum e no grupo LED + Urucum foi identificado aumento significativo na espessura da epiderme, na análise histopatológica foi possível verificar que o aumento da espessura ocorreu devido ao aumento da atividade e regeneração e proliferação das camadas mais internas da epiderme, promovendo regeneração tecidual com diminuição das reentrâncias epidérmicas (Figura 17). Ocorreu um maior aumento da espessura epidérmica no grupo LED + Urucum, o que pode ser explicado devido a ação do LED promover vasodilatação local, aumento das atividades mitocondriais a partir da modulação de energia celular a adenosina trifosfato (ATP) proporcionando aumento do metabolismo local (BAEZ; REILLY, 2007; LIM et al., 2007; BOULOS et al., 2009) o que pode levar a um aumento da absorção do dermocosmético analisado no estudo.

O aumento da celularidade dérmica, o aumento da espessura epidérmica e a diminuição das reentrâncias epidérmicas encontradas nos grupos em que foi aplicado o dermocosmético a base de Urucum, pode ser explicado devido a composição do extrato de Urucum utilizado na formulação do dermocosmético apresentar em sua composição antioxidantes e ácidos graxos como: flavonóides, carotenóides, tocoferol, ácido gálico, ácido alfitólico, diterpenos geraniol e geranil, orelina, mono e sesquiterpenos (REVILLA, 2001) e os ácidos linoléico e palmítico (MATOS *et al.*, 1992).

Os antioxidantes carotenoides, flavonoides e o tocoferol, têm ação nos sistemas biológicos de inibição dos processos de oxidação de lipídios. A ação antioxidante dessas substâncias ocorre devido a doação de hidrogênios fenólicos aos radicais livres, evitando a oxidação dos lipídeos (BARREIROS; DAVID, 2006). Portanto como os antioxidantes, os ácidos graxos são compostos que interferem nas atividades biológicas, estão envolvidos em reações inflamatórias além de desempenharem funções nos processos metabólicos (HIRAYAMA *et al.*, 2006; MARTIN *et al.*, 2006; TINOCO *et al.*, 2007). Além disso, os ácidos graxos promovem a ação de fatores de crescimento (MARQUES et al., 2004; MANHEZI et al., 2008). Os fatores de crescimento por sua vez regulam o ciclo celular. São proteínas que agem na membrana celular, estimulando uma cascata bioquímica com ação direta no núcleo celular, causando a gênica. As células do tecido epitelial tais como macrófagos, fibroblastos e queratinócitos são ativadas por fatores de

crescimento (BALBINO et al., 2005; VERMOLEN et al., 2006; METHA; FITZPATRICK, 2007). Comumente, os fatores de crescimento regulam a divisão celular, através da intervenção na fase G1 do ciclo celular e ativando a transcrição de genes que codificam as ciclinas e CDK's (cyclin-dependent kinases). Ainda regulam a síntese e degradação dos fatores da transcrição do DNA, preparando a célula para dar início a fase S de reprodução celular (KIM et al.).

No estudo de Vieira et al. (1999) foi observado que após a absorção de moléculas pelo tecido epitelial por via tópica ocorreu interação entre as células da epiderme para gerar sinalização de citocinas, afim de influenciar efeitos sob as células dérmicas como os fibroblastos. Outro componente encontrado no extrato de Urucum é o ácido aracdônico, é um ácido poliinsaturado (COSTA, 2013) e é essencial para a ocorrência e estimulação de sinalização e divisão celular o que também pode explicar o aumento da celularidade e espessura da camada epidérmica alterações encontradas nesse estudo. (TINOCO *et al.*, 2007).

Em relação a análise do colágeno total, colágeno Tipo I e colágeno Tipo III, foi observado aumento significativo do colágeno Tipo I no grupo LED. Nas pesquisas de Ho (2017), Weis (2005) e Goldberg (2006), foi avaliado os efeitos do LED nos danos causados no tecido epitelial na psoríase e no fotoenvelhecimento respectivamente, nos estudos foi observado após aplicação do LED aumento das fibras de colágeno. De acordo com os resultados dos estudos de Karu (2003) e Carvalho 2010, a aplicação do LED nos tecidos biológicos pode proporcionar aumento da neovascularização, do fluxo sanguíneo aumento da atividade metabólica celular, por consequência estimular a atividade de células como as dos fibroblastos a realizar a síntese de colágeno. Entretanto conforme a pesquisa de Dall-Agnol et al. (2009), não foi identificada diferença significativa no número total de fibroblastos, foi observado um discreto aumento dessas células na derme superficial e na profunda nos grupos tratados, tais resultados estão de acordo com os resultados do grupo de pesquisa desse estudo.

Portanto a ação dos componentes em especial os antioxidantes e ácidos graxos encontrados na composição dermocosmética utilizada para o estudo proporcionou o aumento da celularidade dérmica, aumento da espessura epidérmica e diminuição das reentrâncias epidérmicas, através de possível sinalização entre a camada epidérmica e camada dérmica. A PBM aplicada por meio do aparelho LED 660nm estimulou a produção do colágeno Tipo I e quando as duas técnicas foram aplicadas de forma associada observou uma maior atividade na proliferação da camada basal epidérmica.

## 6.5 CONCLUSÃO

O LED e o dermocosmético a base de Urucum a partir dos resultados desse estudo constitui uma possível opção de tratamento para o fotoenvelhecimento cutâneo, pois aumentou a celularidade da derme, o espessamento da epiderme estimulando a proliferação de queratinócitos principalmente na camada basal e aumentou o colágeno do Tipo I em camundongos. São necessários mais estudos afim de testar o tratamento com o LED e o dermocosmético com aplicação em dias consecutivos e por um tempo prolongado do tratamento.

## 6.6 REFERÊNCIAS

AGNOL, M. A. D. et al. Comparative analysis of coherent light action (laser) versus non-coherent light (light-emitting diode) for tissue repair in diabetic rats. **Lasers in medical science**, v. 24, n. 6, p. 909–916, 2009.

ANTUNES, L. M. G.; BIANCHI, M. de L. P. Dietary antioxidants as inhibitors of cisplatin-induced nephrotoxicity. **Revista de Nutrição**, v. 17, n. 1, p. 89–96, 2004.

BAEZ, F.; REILLY, L. R. The use of light-emitting diode therapy in the treatment of photoaged skin. **Journal of cosmetic dermatology**, v. 6, n. 3, p. 189–194, 2007.

BALBINO, C. A.; PEREIRA, L. M.; CURI, R. Mechanisms involved in wound healing: a revision. **Revista Brasileira de Ciências Farmacêuticas**, v. 41, n. 1, p. 27–51, 2005.

BARREIROS, A.; DAVID, J. M.; DAVID, J. P. Oxidative stress: relations between the formation of reactive species and the organism's defense. **Química nova**, v. 29, n. 1, p. 113, 2006.

BOULOS, P. R. et al. In the Eye of the Beholder—Skin Rejuvenation Using a Light-Emitting Diode Photomodulation Device. **Dermatologic Surgery**, v. 35, n. 2, p. 229–239, 2009.

CAMPOS, C. de P. **Photodynamic Therapy on hairless mice photoaged skin: single and fractionated illumination**. [s.d.] Universidade de São Paulo, [s.d.]

CAPELLA, S. de O. **Avaliações da cicatrização de feridas abertas tratadas com Bixa orellana L.** 2015. Universidade Federal de Pelotas, 2015.

CAPELLA, S. O. et al. Potencial cicatricial da Bixa orellana L. em feridas cutâneas: estudo em modelo experimental. **Arquivo Brasileiro de Medicina Veterinária e Zootecnia**, v. 68, n. 1, p. 104–112, 2016.

CARVALHO, K. de C. et al. Study of the strength of healing skin of rats treated with phototherapy in laser. **ConScientiae Saúde**, v. 9, n. 2, p. 179–186, 10 ago. 2010.

COSTA, C. K. Estudo fitoquímico de Bixa orellana L., Bixaceae e aplicação de seu óleo em formulação cosmética. 2007.



- DE CARVALHO, P. K. et al. Analysis of experimental tendinitis in rats treated with laser and platelet-rich plasma therapies by Raman spectroscopy and histometry. **Lasers in medical science**, v. 31, n. 1, p. 19–26, 2016.
- DE CASTRO, I. C. V. et al. Do laser and led phototherapies influence mast cells and myofibroblasts to produce collagen? **Lasers in medical science**, v. 29, n. 4, p. 1405–1410, 2014.
- GIULIANO, G.; ROSATI, C.; BRAMLEY, P. M. To dye or not to dye: biochemistry of annatto unveiled. **TRENDS in Biotechnology**, v. 21, n. 12, p. 513–516, 2003.
- GOLDBERG, D. J. et al. Combined 633-nm and 830-nm led treatment of photoaging skin. **Journal of drugs in dermatology: JDD**, v. 5, n. 8, p. 748–753, 2006.
- HIRAYAMA, K. B.; SPERIDIAO, P. G.; FAGUNDES-NETO, U. Long chain polyunsaturated fatty acids. **The Electronic Journal Pediatric Gastroenterology Nutrition Liver Diseases**, v. 10, n. 3, 2006.
- HO, D. et al. A Systematic Review of Light Emitting Diode (LED) Phototherapy for Treatment of Psoriasis: An Emerging Therapeutic Modality. **Journal of drugs in dermatology: JDD**, v. 16, n. 5, p. 482–488, 2017.
- JORGE, A. E. S. **Photodynamic therapy onphotoaged skin ofhairless mouse: optical and histopathologic assessments**. 2014. Universidade de São Paulo, 2014.
- KARU, T. I. Cellular mechanisms of low-power laser therapy. In: Laser Applications in Medicine, Biology, and Environmental Science, **Anais...International Society for Optics and Photonics**, 2003.
- KIM, I.; RODRIGUEZ-ENRIQUEZ, S.; LEMASTERS, J. J. Selective degradation of mitochondria by mitophagy. **Archives of biochemistry and biophysics**, v. 462, n. 2, p. 245–253, 2007.
- KONG, S.-Z. et al. Inhibitory effect of hydroxysafflor yellow a on mouse skin photoaging induced by ultraviolet irradiation. **Rejuvenation research**, v. 16, n. 5, p. 404–413, 2013.
- LIM, W. et al. The anti-inflammatory mechanism of 635 nm light-emitting-diode irradiation compared with existing COX inhibitors. **Lasers in Surgery and Medicine: The Official Journal of the American Society for Laser Medicine and Surgery**, v. 39, n. 7, p. 614–621, 2007.
- LOBER, C. W.; FENSKE, N. A. Photoaging and the skin: differentiation and clinical response. **Geriatrics (Basel, Switzerland)**, v. 45, n. 4, p. 36–40, 1990.
- MANHEZI, A. C.; BACHION, M. M.; PEREIRA, Â. L. The use of essential fatty acids in the treatments of wounds. **Revista Brasileira de Enfermagem**, v. 61, n. 5, p. 620–628, out. 2008.
- MARQUES, S. R. et al. The effects of topical application of sunflower-seed oil on open wound healing in lambs. **Acta Cirurgica Brasileira**, v. 19, n. 3, p. 196–209, 2004.
- MASAKI, H. Role of antioxidants in the skin: anti-aging effects. **Journal of dermatological science**, v. 58, n. 2, p. 85–90, 2010.

- MATOS, F. J. A. et al. Fatty acids and some tropical oilseeds occurring in northeastern Brazil. **Química Nova**, v. 15, n. 3, p. 181–185, 1992.
- MEHTA, R. C.; FITZPATRICK, R. E. Endogenous growth factors as cosmeceuticals. **Dermatologic therapy**, v. 20, n. 5, p. 350–359, 2007.
- MUKHERJEE, P. K. et al. Bioactive compounds from natural resources against skin aging. **Phytomedicine**, v. 19, n. 1, p. 64–73, 2011.
- OLIVEIRA, J. S. de. **Characterization, extraction and purification by chromatography of annatto compounds (Bixa Orellana L)**. 2005. Doctorate in Chemical Engineering, Federal University of Santa Catarina, Florianópolis, 2005.
- REVILLA, J. **Plantas da Amazônia: oportunidades econômicas e sustentáveis**. [s.l.] SEBRAE, 2001.
- RIOS, A. de O.; ANTUNES, L. M. G.; BIANCHI, M. Protection by carotenoids against free radicals generated during the treatment of cancer with cisplatin. **Alimentos e Nutrição**, v. 20, n. 2, p. 343–350, 2009.
- ROBINSON, D. M.; AASI, S. Z. Cosmetic concerns and management strategies to combat aging. **Maturitas**, v. 70, n. 3, p. 256–260, 2011.
- SANTOS, J. A. A. et al. Histomorphometric evaluation of the effects of the aqueous extract of annatto (norbixin) on wound skin healing in rats. **Revista Brasileira de Plantas Mediciniais**, v. 16, n. 3, p. 637–643, 2014.
- TINOCO, S. M. B. et al. The importance of essential fatty acids and the effect of trans fatty acids in human milk on fetal and neonatal development. **Cadernos de saude publica**, v. 23, n. 3, p. 525–534, 2007.
- TRAJANO, E. T. L. et al. Low-level red laser improves healing of second-degree burn when applied during proliferative phase. **Lasers in medical science**, v. 30, n. 4, p. 1297–1304, 2015.
- TSOURELI-NIKITA, E.; WATSON, R. E.; GRIFFITHS, C. E. Photoageing: the darker side of the sun. **Photochemical & Photobiological Sciences**, v. 5, n. 2, p. 160–164, 2006.
- VERMOLEN, F. J.; VAN BAAREN, E.; ADAM, J. A. A simplified model for growth factor induced healing of wounds. **Mathematical and computer modelling**, v. 44, n. 9–10, p. 887–898, 2006.
- WEISS, R. A. et al. Clinical trial of a novel non-thermal LED array for reversal of photoaging: clinical, histologic, and surface profilometric results. **Lasers in Surgery and Medicine: The Official Journal of the American Society for Laser Medicine and Surgery**, v. 36, n. 2, p. 85–91, 2005.
- WENK, J. et al. UV-induced oxidative stress and photoaging. **CURRENT PROBLEMS IN DERMATOLOGY-BASEL-**, v. 29, p. 83–94, 2001.
- YAAR, M.; GILCHREST, B. A. Photoageing: mechanism, prevention and therapy. **British Journal of Dermatology**, v. 157, n. 5, p. 874–887, 2007.

**7. ESTUDO II - “Ação da fotobiomodulação (FBM) e de um dermocosmético a base do extrato de Urucum no stress oxidativo: um estudo experimental controlado e duplo-cego.”**

Michelle Barbosa Soares <sup>1</sup>, Célia Maria Gomide <sup>2</sup>, Amaly Assis Carneiro <sup>2</sup>, Janaina da Silva<sup>3</sup>, Mariella Bontempo Duca de Freitas<sup>4</sup>, Mariáurea Maria Sarandy<sup>4</sup>, Reggiani Vilela Gonçalves<sup>4</sup>, Sérgio Luis Pinto da Matta<sup>3</sup>, Nivaldo Antonio Parizotto<sup>1</sup>

<sup>1</sup>Department of Physiotherapy, Federal University of São Carlos, Brazil.

<sup>2</sup>College Univiçosa, Brazil.

<sup>3</sup>Department General Biology, Federal University of Viçosa, Brazil.

<sup>4</sup>Department animal Biology, Federal University of Viçosa, Brazil.

## RESUMO

A radiação ultravioleta (RUV) a longo prazo causa no tecido epitelial fotoenvelhecimento através da formação contínua de espécies reativas de oxigênio, de forma a prejudicar o equilíbrio entre a produção de pró-oxidantes e a defesa antioxidante. Este estudo experimental, in vivo, controlado e duplo-cego, teve como objetivo avaliar os efeitos no stress oxidativo da PBL através do aparelho LED (660 nm), e de um dermocosmético a base do extrato de Urucum, aplicados como terapias separadas e associadas em camundongos fotoenvelhecidos. Foram utilizados para o estudo 50 camundongos da espécie BALB/c machos, com 8 semanas de idade, pesando 25-30 gramas, provenientes do Biotério Central da Universidade Federal de Viçosa- MG. Os animais foram expostos à RUV durante um período de 20 semanas. Após a indução do fotoenvelhecimento os animais foram alocados, de modo aleatório, em 5 grupos, cada grupo composto por 10 animais: 2 grupos controles e 3 grupos tratamentos ( grupo LED, grupo Urucum e grupo LED + Ucurum). Os resultados demonstraram que o tratamento com o dermocosmético a base de Urucum diminui os níveis de MDA e NO<sub>2</sub> / NO<sub>3</sub>, por consequência ocorre a diminuição também de SOD e CAT verificando-se um efeito antioxidante. Dessa forma pode-se concluir que o dermocosmético a base do extrato de Urucum foi capaz de reduzir o MDA e o NO<sub>2</sub> / NO<sub>3</sub> sugerindo um equilíbrio entre os níveis dos antioxidantes SOD e CAT em camundongos fotoenvelhecidos. O tratamento com o LED 660nm aplicado sobre fluência de 21,25 J/cm<sup>2</sup>, tempo de aplicação de 1 min e 54 J/ponto não apresentou alterações no stress oxidativo e nos níveis de antioxidantes no tecido epitelial de camundongos fotoenvelhecidos. Em pesquisas futuras a aplicação clínica em seres humanos do dermocosmético torna se importante avaliar os efeitos quanto ao uso diário e os efeitos antienvelhecimentos.

## **ABSTRACT**

The exposition of the epithelial tissue to the ultraviolet radiation (UV) in long term causes the photo-aging through the continuous formation of reactive species of the oxygen, so as to harm the balance between the production of pro-oxidants and the antioxidant defense. This experimental study, *in vivo*, controlled and double-blinded, aimed to evaluate the effects of the PBL oxidative stress through the LED gadget (660nm), and a dermo-cosmetic based on the annatto extract, applied with separated and associated therapies on photoaged mice. There were used for the study 50 mice of the specie BALB/c male, 8 weeks old, weighting 25-30 grams, from Federal University of Viçosa Central Bioterium. The animals were exposed to UV during a 20 week period. After the photoaging induction, the animals were allocated, randomly, in 5 groups, each group composed by 10 animals: 2 control groups and 3 treatment groups (group LED, group Annetto and group Led + Annetto). The results demonstrated that the treatment with dermo-cosmetic of annetto reduces the levels of MDA and NO<sub>2</sub> / NO<sub>3</sub>, consequently, the reduction of SOD and CAT occur, verifying the antioxidant effect. Hence, it can be concluded that the dermo-cosmetic annetto based was capable of reducing the MDA and the NO<sub>2</sub> / NO<sub>3</sub>, suggesting a balance between the levels of antioxidants SOD and CAT on photoaged mice. The treatment with LED 660nm applied under the fluency of 21,25J/cm<sup>2</sup>, application time of 1 minute and 54 J/point haven't presented alterations in the oxidative stress and in the levels of antioxidants on the photoaged mice epithelial. In future researches, the clinical application of the dermo-cosmetic in humans becomes important to evaluate the effects of the daily usage and the anti-aging effects.

## 7.1 INTRODUÇÃO

A exposição do tecido epitelial à RUV a longo prazo causa o fotoenvelhecimento através da formação contínua de espécies reativas de oxigênio (EROS) (ZANCHETTA et al., 2010), que induzem alterações fisiológicas e estruturais na pele como degradação da matriz extracelular em ambas as camadas (epiderme e derme) e morte celular. A radiação UV, sendo um gerador de EROS na pele, pode prejudicar o equilíbrio entre a produção de pró-oxidantes e a defesa antioxidante, levando a danos oxidativos no DNA e a peroxidação de lipídios e proteínas na pele (ZHANG et al., 1997). Tais alterações podem causar distúrbios cutâneos como fototoxicidade, envelhecimento cutâneo, fotossensibilidade, alterações imunológicas, doença autoimune e câncer de pele (LABAT-ROBERT et al., 2000; ANTONIOU et al., 2010; KERR; FERGUSON, 2010; AFAQ; K KATIYAR, 2011).

Já, para evitar os danos causados pelo fotoenvelhecimento, as condutas são a prevenção e o tratamento. Algumas estratégias têm sido estudadas e desenvolvidas, como protetores solares, dermocosméticos e nutricosméticos afim de suplementar a pele com antioxidantes (BOISNIC et al., 1999; FISHER et al., 2002; ORESAJO et al., 2008; ZHANG et al., 2015; DOS SANTOS et al., 2018), como o ácido ascórbico (vitamina C), o tocoferol (vitamina E), o retinol (vitamina A), a tiamina (vitamina B1), a Riboflavina (vitamina B2,) e o zinco (FISHER et al., 2002). As moléculas antioxidantes da pele como as citadas acima interagem com as EROS ou seus subprodutos e as eliminam ou minimizam seus efeitos deletérios (ROUVRAIS et al., 2017).

Dessa forma um importante composto bioativo com propriedades antioxidantes é o extrato de urucum (SANTOS et al., 2014; CAPELLA, 2015). O urucum, cujo nome científico é *Bixa orellana*, da família **Bixaceae** (GIULIANO et al., 2003), foi nomeado por Francisco Orellana, após uma expedição na região da Amazônia e é encontrado em algumas regiões das Américas principalmente no Brasil (GIULIANO et al., 2003). O urucuzeiro é um arbusto que mede de 2 a 9 m de altura e pode ser uma planta ornamental pela beleza de suas flores e frutos (BARBOSA-FILHO et al., 1998). Os frutos possuem formato tipo cápsula ou cachopa, na qual se encontram entre 10 a 50 sementes. A composição da semente apresenta celulose (40-45%), açúcares (3,5 - 5,2%), óleo essencial (3%), óleo fixo (4,5 -5,5%), proteínas (13 -16%), vitaminas (B1, B2, C e A), e minerais (cálcio, ferro, fósforo e zinco) (COSTA, 2007). Contêm lipídios como ácido linoleico, e, em menor quantidade, alfa-linoléico e oléico; aminoácidos: aspartato,

glutamato e leucina. São encontrados também carotenóides: bixina, isobixina, norbixina, alfa e beta carotenos e criptoxantina (RODRÍGUES et al., 2007).

Estudos como o de Coronado-Cáceres et al., (2014) e Rivera-Madrid et al., (2016) confirmaram a função antioxidante do Urucum e identificaram peptídeos que podem reduzir os danos causados por radicais livres, e serem úteis na prevenção do câncer. No entanto, relatam que estudos mais precisos precisam ser desenvolvidos para demonstrar efeitos biológicos dos pigmentos do urucum. Porém na literatura atual não há estudos realizados para verificação dos efeitos antioxidantes do extrato de urucum no fotoenvelhecimento.

Outro potencial tratamento para o fotoenvelhecimento muito utilizado na prática clínica, é a Fotobiomodulação (PBM). Estudos mostraram que ele promove o aumento do metabolismo celular, a redução da inflamação, aumenta a deposição de colágeno do Tipo I e III, melhora a cicatrização de queimaduras, lesões musculares e lesões no tendão, estimula a angiogênese e a produção de células do sistema imune (SOUZA, et al., 2011; FIÓRIO et al., 2014; CASTRO et al., 2014; TRAJANO et al., 2015; CARVALHO et al., 2016). Entretanto, não está descrito na literatura os efeitos da PBM (660nm) associado ao extrato de Urucum. Assim, torna-se relevante investigar os efeitos antioxidantes do extrato de urucum sobre a influência da PBM (660nm) no tecido epitelial fotoenvelhecido.

Este estudo experimental, in vivo, controlado e duplo-cego, teve como objetivo avaliar os efeitos no stress oxidativo da PBL através do aparelho LED (660 nm), e de um dermocosmético a base do extrato de Urucum, aplicados como terapias separadas e associadas em camundongos fotoenvelhecidos. Nós descrevemos aqui um estudo experimental in vivo realizado para avaliar o efeito potencial de dois tratamentos empregados de forma isolada e / ou associada.

## **7.2 METODOLOGIA**

### **7.2.1 Tipo de pesquisa**

O estudo trata-se de uma pesquisa experimental, quantitativa, controlada com placebo e duplo-cega que teve por objetivo a avaliação comparativa e associada de dois tratamentos no fotoenvelhecimento. A exposição dos animais a radiação UVA e UVB e as aplicações do LED e do dermocosmético foram realizados por pesquisador com

treinamento para o uso correto dos dispositivos, as avaliações dos dados foram realizadas por outro pesquisador cego.

### **7.2.2 Local da pesquisa**

Os animais utilizados na pesquisa foram mantidos no Biotério do Departamento de Biologia Geral da Universidade Federal de Viçosa - MG, Brasil, agrupados em gaiolas coletivas (41x34x16 cm, 4 por gaiola), mantidos em condições controladas de temperatura (19-23°C), umidade (55±5%), luz (ciclo claro/escuro de 12/12 horas, luzes acesas às 7:00 horas e apagadas às 19:00 horas) e livre acesso ao alimento e água. Foi empregada técnica de enriquecimento ambiental a fim de proporcionar ao animal um menor nível de estresse, com a utilização de algodão e rolos dentro das gaiolas. A pesquisa foi autorizada pela Comissão de Ética no Uso de Animais (CEUA) da Universidade Federal de Viçosa com número de protocolo: 68/2017.

### **7.2.3 Modelo experimental Animal**

Foram utilizados para o estudo 50 camundongos da espécie BALB/c machos, com 8 semanas de idade, pesando 25-30 gramas, provenientes do Biotério Central da Universidade Federal de Viçosa- MG. Nos animais foi realizada tricotomia na região dorsal (início a 1 cm da cauda e término na base da cabeça do animal) para exposição da pele uma vez por semana.

O cálculo amostral foi baseado em dados descritos na literatura, onde considerou uma variabilidade populacional com desvio padrão em torno de 30%, e diferença média entre os grupos experimentais de 50% para o principal parâmetro experimental. Mediante a realização do teste t não pareado na comparação entre os grupos e valores de alfa (erro tipo I) e beta (erro tipo II) de 5% e 80%, respectivamente, é necessário um número de 8 animais por grupo experimental (CAMPOS, 2015). Foi considerado mortalidade de 30% por problemas de procedimentos. Desse modo, tornou-se necessário mais 2 animais por grupo, totalizando 10 animais. O trabalho possui 3 grupos experimentais e 2 grupos controles, faz-se necessário uma amostra total de 50 animais. A fórmula do teste T não pareado segue abaixo:

Fórmula da Equação teste t não pareado.

$$t = \frac{\bar{x}_1 - \bar{x}_2}{\sqrt{\frac{s_1^2}{n_1} + \frac{s_2^2}{n_2}}}$$



#### **7.2.4 Modelo experimental para indução do fotoenvelhecimento**

O fotoenvelhecimento dos grupos experimentais foi induzido por uma lâmpada incandescente - Ultra-Vitalux 300W (OSRAM, Augsburg, Alemanha) - que é semelhante, no seu espectro de emissão, ao perfil espectral da luz solar. Nesse estudo foi padronizada uma irradiância de 0,1 mW/cm<sup>2</sup> de UVB (280 a 315 nm), 0,8 mW/cm<sup>2</sup> de UVA (315 a 480 nm) e 3,89 mW/cm<sup>2</sup> de irradiância total da lâmpada (280 a 886 nm), com uma distância de 70 cm entre a lâmpada e o dorso dos animais durante as sessões de irradiação (JORGE, 2014).

Os animais foram expostos à RUV durante um período de 20 semanas. Nas primeiras 16 semanas, foram expostos à lâmpada uma vez ao dia, cinco vezes na semana. Nas últimas 4 semanas (17<sup>a</sup>, 18<sup>a</sup>, 19<sup>a</sup> e 20<sup>a</sup> semanas), foram expostos à radiação 3 vezes por semana (segunda, quarta e sexta), uma vez ao dia, a modificação no protocolo ocorreu devido um animal apresentar curvatura de coluna na 160 semana. A duração da exposição diária à radiação foi de 5 minutos em todas as semanas. Foi realizado um estudo piloto para verificação dos efeitos do protocolo através de uma análise histopatológica utilizando a coloração Hematoxilina e Eosina, após a aplicação do protocolo observou – se na derme dos animais irradiados com UVA e UVB, hipertrofia e hiperplasia glandular, diminuição da celularidade e degradação de fibras de colágenos, já na epiderme foi verificado aumento da espessura, tais alterações confirmaram o fotoenvelhecimento.

#### **7.2.5 Delineamento do Estudo**

Após a indução do fotoenvelhecimento os animais foram alocados, de modo aleatório, em 5 grupos, cada grupo composto por 10 animais.

Os grupos foram divididos em: Grupo Controle 1: os animais foram induzidos ao fotoenvelhecimento e foi realizado a simulação da aplicação do LED com o aparelho desligado. Grupo Controle 2: os animais foram induzidos ao fotoenvelhecimento e posteriormente aplicado uma emulsão a base de vaselina líquida (Petrolatum) grau farmacêutico USP, veículo utilizado no dermocosmético testado. Grupo LED: os animais foram induzidos ao fotoenvelhecimento e tratados com LED. Grupo Urucum: os animais foram induzidos ao fotoenvelhecimento e posteriormente aplicado o dermocosmético a base de Urucum. Grupo LED + Urucum: os animais foram induzidos ao fotoenvelhecimento, posteriormente submetidos a irradiação com LED e aplicação do dermocosmético a base do extrato de Urucum.

### **7.2.6 Aplicação do LED**

Para a realização do tratamento através da PBM no grupo LED, foram utilizados os seguintes aparelho e parâmetros: aparelho LED Tendlite® Medical Device, modelo 204 (Lumina Group Inc., San Diego (CA), United States), comprimento de onda de 660 nm, potência óptica de 1800 mW, diâmetro do feixe de 1,8 cm, área do feixe de 2,54 cm<sup>2</sup>, fluência de 21,25 J/cm<sup>2</sup>, tempo de aplicação de 1 min e 54 J/ponto (aplicação em 2 pontos), na região superior e inferior do dorso do camundongo. A aplicação do LED teve duração de sete semanas, sendo aplicada três vezes por semana, em dias alternados (Segunda, Quarta e Sexta), totalizando 21 aplicações utilizando a técnica de contato. Para melhor aplicação do LED (660 nm), os animais foram anestesiados e imobilizados por uma manta de algodão.

### **7.2.7 Aplicação do dermocosmético à base do extrato de Urucum**

O dermocosmético à base do extrato de Urucum, foi desenvolvido e produzido na Universidade Federal de Viçosa - MG, Brasil, conhecido comercialmente como Profitus Militus Derm®. Sua composição é formada por extrato de semente Bixa Orellana (Urucum) e Petrolatum (vaselina líquida grau farmacêutico USP).

Foi aplicado 3,0g do dermocosmético no dorso dos animais, esse valor foi administrado em todo o dorso dos animais do grupo Urucum e nos animais do grupo LED + Urucum após a exposição a radiação UVA e UVB. A aplicação teve duração de sete semanas, sendo realizada três vezes por semana, em dias alternados (Segunda, Quarta e Sexta), totalizando 21 aplicações utilizando a técnica de contato. Para melhor aplicação do dermocosmético à base de extrato de urucum, os animais foram imobilizados por uma manta de algodão.

### **7.2.8 Eutanásia**

Os animais foram submetidos à eutanásia após 21 aplicações do tratamento por dose letal de thiopental sódico (150 mg/Kg).

### **7.2.9 Análises**

As amostras de pele dos animais foram coletadas na região dorsal no seguimento inferior do dorso do animal após 21 aplicações dos tratamentos.

### **7.2.9.1 Análise Estresse Oxidativo**

As amostras de pele foram obtidas, pesadas e imediatamente congeladas em nitrogênio líquido, sendo armazenado a  $-80^{\circ}\text{C}$  até o uso. As amostras foram homogeneizadas em tampão fosfato de potássio (pH 7,4, 0,2M), contendo 1M EDTA, usando um homogeneizador (OMNI) e centrifugado ( $13.800 \times g$  a  $4^{\circ}\text{C}$  por 10 min). O sobrenadante foi utilizado para analisar as enzimas antioxidantes superóxido dismutase (SOD), catalase (CAT) e glutathione-estransferase (GST); concentração de óxido nítrico (NO) e malondialdeído (MDA).

As análises foram realizados em duplicado. Todas as atividades enzimáticas foram determinadas por duplicata, usando um espectrofotômetro (UV-Mini 1240, Shimadzu) ou um leitor ELISA (Thermo Scientific, Waltham, MA, EUA).

A verificação da produção de NO foi quantificada indiretamente através do teor de nitrito / nitrato pela reação padrão de Griess (RICART-JANÉ et al., 2002). A atividade do CAT foi avaliada medindo-se a taxa de decomposição de  $\text{H}_2\text{O}_2$  (AEBI, 1984), a atividade da SOD foi determinada de acordo com Siddiqui et al. (2005) e GST através da formação de 1-cloro-Conjugado de 2,4-dinitrobenzeno (CDNB) (HABIG et al., 1974). Os níveis de MDA foram medidos de acordo com o protocolo relatado por Gutteridge e Halliwell (1990).

## **7.3. RESULTADOS**

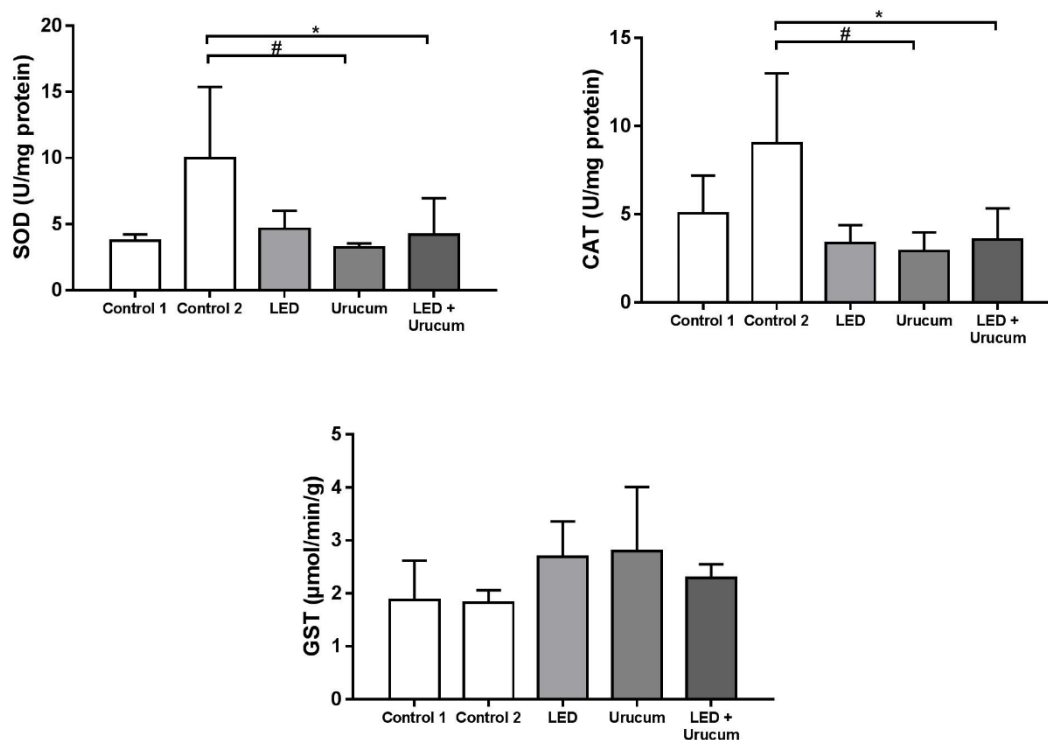
Os animais foram expostos a todas as etapas do tratamento de acordo com o grupo que estavam alocados, todos receberam 21 aplicações de tratamento. Não ocorreu morte de animais durante o estudo.

### **7.3.1 Efeitos antioxidantes na pele de camundongos tratados com LED e / ou dermocosmético a base de urucum.**

A atividade antioxidante do LED e do produto dermocosmético a base de urucum foram testados separados e como tratamento associado, os resultados foram comparados antes e após a aplicação tópica acumulativa do produto testado nos locais tratados versus o do controle.

Após 21 aplicações de terapia e / ou produto, o tratamento promoveu uma redução da superóxido dismutase (SOD) e catalase (CAT) no grupo Urucum e no grupo LED + Urucum (Figura 18). A atividade de SOD e CAT na pele foi significativamente menor

nos grupos tratados em comparação ao grupo controle 2 ( $p < 0,05$ ), com uma redução de 67,61% no grupo urucum e 57,84% no grupo LED. + Urucum e com uma redução na atividade de CAT de 67,77% no grupo Urucum e 60,50% no grupo LED + Urucum comparado ao controle 2. Não houve diferenças estatísticas significativas entre o grupo controle 1 e o grupo LED. Da mesma forma, não foram encontradas diferenças estatísticas em todos os grupos ao avaliar os valores de Glutationa S-transferase (GST) (Figura 18).



**Figura 13:** Atividade das enzimas antioxidantes superóxido dismutase (SOD), catalase (CAT) e glutationa S-transferase (GST) na pele de camundongos tratados com LED e / ou urucum. Controle 1 = LED placebo; controle 2: placebo no urucum. Os dados são relatados como média + desvio padrão da média ( $n = 10$ ). # diferença significativa ( $p < 0,05$ ) entre os grupos controle 2 e urucum pelo teste de Student Newman Keuls; † Diferença significativa ( $p < 0,05$ ) entre os grupos controle 2 e LED + urucum pelo teste de Student Newman Keuls.

### 7.3.2 Avaliação da lipoperoxidação e dos níveis de nitrito / nitrato ( $\text{NO}_2 / \text{NO}_3$ ) na pele de camundongos tratados com LED e / ou urucum.

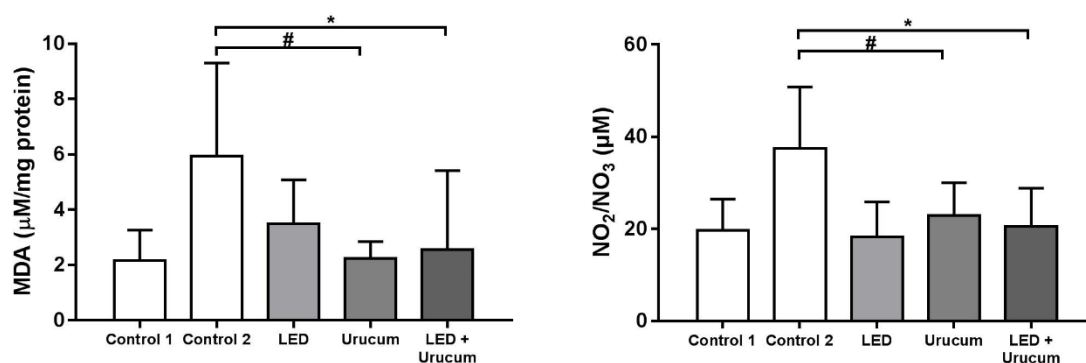
A peroxidação lipídica (LPO) foi verificada utilizando a concentração de malonyldialdeído (MDA), um dos principais produtos da LPO, considerado ótimo

indicador de dano oxidativo em um sistema biológico. O nível de MDA em cada grupo foi avaliado após 21 aplicações da terapia e do produto estudado. Os dados analisados são apresentados na figura 19.

Após o tratamento, foi observada uma diminuição da LPO no grupo urucum e no grupo urucum + LED, quando comparado ao grupo controle 2. Houve uma diminuição de 62,33% e de 57,13% em relação ao grupo controle 2, com diferença significativa ( $p < 0,05$ ). No grupo LED e no grupo de controle 1, os valores de MDA da pele permaneceram inalterados.

Os níveis de nitrito / nitrato ( $\text{NO}_2 / \text{NO}_3$ ) foram medidos para verificar um importante mediador citotóxico das células imunes. Porque a toxicidade ocorre em situações de estresse oxidativo, geração de intermediários de oxigênio e deficiência do sistema antioxidante (DUSSE et al. 2003). Verificou-se após o tratamento com 21 aplicações que o grupo Urucum e o Urucum + LED apresentaram uma diminuição em relação ao grupo controle 2 de 38,79% e 45,16%, respectivamente, com diferença significativa ( $p < 0,05$ ). No grupo controle 1 e no grupo LED ( $p = 0,8000$ ), não foram encontradas diferenças estatisticamente significantes (Figura 19).

Os resultados demonstraram que o tratamento com o dermocosmético a base de Urucum diminui os níveis de MDA e  $\text{NO}_2 / \text{NO}_3$ , por consequência ocorre a diminuição também de SOD e CAT verificando-se um efeito antioxidante. O tratamento com o LED aplicado de forma isolada não apresentou atividade antioxidante na pele de camundongos fotoenvelhecidos.



**Figura 14:** Níveis de malondialdeído (MDA), proteína carbonilada (PCN) e nitrito / nitrato ( $\text{NO}_2 / \text{NO}_3$ ) na pele de camundongos tratados com LED e / ou urucum. Controle 1 = LED placebo; controle 2: placebo no urucum. Os dados são relatados como média + desvio padrão da média ( $n = 10$ ). \* Diferença significativa ( $p < 0,05$ ) entre os grupos

controle 1 e controle 2 pelo teste de Student Newman Keuls; # diferença significativa ( $p < 0,05$ ) entre os grupos controle 2 e urucum pelo teste de Student Newman Keuls; † Diferença significativa ( $p < 0,05$ ) entre os grupos controle 2 e LED + urucum pelo teste de Student Newman Keuls.

#### 7.4 DISCUSSÃO

O equilíbrio entre as EROS / RNS e o sistema antioxidante do tecido epitelial é complexo e ainda não foi completamente compreendido. A pele está exposta ao *stress* oxidativo, principalmente o de origem exógena que ocorre através da RUV, devido ao seu contato e nível de exposição ao meio ambiente (Evelson *et alli*, 1997; Menzel, 1994; Podda *et alli*, 1998). Os tipos de EROS produzidas dependem do comprimento de onda da radiação ultravioleta, sendo produzidas moléculas de oxigênio em um estado excitado, radicais de ânion superóxidos ( $O_2^-$ ), radicais hidroxilas (OH) radicais peroxilipídicos (LOO) e radicais de NO e também é gerado pela RUV o oxigênio na forma atômica ( $O_2$ ). Os ânions superóxidos são gerados por reações enzimáticas como NADPH oxidase e xantina oxidase e como subproduto da reação da cadeia respiratória mitocondrial de forma espontânea ou metabólica, transformado em peróxido de hidrogênio ( $H_2O_2$ ) pela ação do SOD. (BABIOR *et al.*, 2002; FANTEL *et al.*, 1995; GRANGER, 1988). Já o óxido nítrico é gerado pelo óxido nítrico sintase (NATHAN E HIBBS, 1991).

Assim observa-se muitas moléculas susceptíveis a oxidação nas camadas da pele, como lípideos, proteínas e DNA o que pode levar ao fotoenvelhecimento da pele (KOHEN; GATI, 2000).

Em compensação a produção das EROS, o tecido epitelial possui mecanismos de defesa e proteção do tipo enzimático e não enzimático, agindo como um biomarcador muito precoce e sensível a oxidação, os antioxidantes (THIELE *et al.*, 2001). A aplicação tópica de antioxidantes pode manter ou restaurar uma barreira cutânea saudável (RIBET *et al.* 2019) e impedir o fotoenvelhecimento induzido por RUV e ainda possibilitar um impacto ativo na fisiologia da pele recuperando as estruturas degradadas pelas EROS (ROUVRAIS *et al.*, 2017; RIBET; NOBILE; ROSSI, 2019).

Os antioxidantes naturais a base de plantas tem sido utilizados como princípios ativos para formulações cosméticas e dermocosméticas antienvhecimento afim de prevenir e modular os danos oxidativos na pele saudável (RIBET *et al.* 2019). Dessa forma o estudo do extrato da planta Urucum é extremamente importante para o desenvolvimento de dermocosmético, pois em sua composição é encontrada a bixina, que

representa cerca de 80% de todos os carotenóides presentes na semente, e possui dois grupos carboxílicos (MERCADANTE et al., 1998), sendo o mais efetivo supressor biológico de oxigênio singlete (SOUZA, 2001; COSTA, 2007; CORONADO-CÁCERES et al., 2014). Porém até o momento, não há relatos na literatura sobre os efeitos de um dermocosmético a base de Urucum em uma análise comparativa aos efeitos do LED no stress oxidativo em condição de fotoenvelhecimento do tecido epitelial in vivo

Em relação ao desenho do estudo, o objetivo do trabalho foi verificar o efeito da aplicação de antioxidantes exógenos na rede antioxidante do tecido epitelial no intuito de restaurar o equilíbrio EROS/antioxidante após o processo fisiopatológico causado pela RUV. Com base nas evidências e no objetivo do estudo, o desenho do estudo atendeu às necessidades do estudo.

Nessa pesquisa o desenvolvimento de espécies reativas de oxigênio foram geradas por exposição a radiação UVA e UVB, causando fotoenvelhecimento tecidual (JORGE, 2014). Por consequência dos danos sugere-se também a ocorrência de peroxidação dos lipídios celulares da pele induzida por radicais livres gerados endogenamente ou exogenamente, observando-se aumento do MDA e do NO<sub>2</sub> / NO<sub>3</sub> nos grupos controles (KHODR; KHALIL, 2001).

Os resultados deste estudo demonstraram que após 21 aplicações dos tratamentos ocorreram diminuições dos valores de MDA indicando diminuição da LPO no tecido epitelial e diminuição dos níveis (NO<sub>2</sub> / NO<sub>3</sub>) no grupo Urucum e no grupo Urucum + LED. Esse efeito pode ser explicado devido aos carotenóides encontrados no dermocosmético a base do extrato de Urucum possuírem em sua estrutura química ligações duplas conjugadas, que são responsáveis por algumas de suas funções biológicas.

Os carotenóides são conhecidos como excelentes desativadores de espécies reativas de oxigênio e sequestradores de radicais livres (EDGE et al., 1997). A desativação de oxigênio singlete acontece através da transferência de energia, o processo pode ocorrer de forma física ou química (LIEBLER, 1993). A desativação física envolve a transferência de energia de excitação do oxigênio singlete O<sub>2</sub>(<sup>1</sup>Δ<sub>g</sub>) para o carotenóide (1CAR), derivando formação de oxigênio no seu estado fundamental O<sub>2</sub>(<sup>3</sup>Σ<sub>g</sub><sup>-</sup>) e estado triplete excitado do carotenóide (3CAR\*). A energia do 3CAR\* é dissipada através de interações rotacionais e vibracionais entre o carotenóide e o solvente, para recuperar o estado fundamental do mesmo, sem ocorrer degradação (STAHL; SIES, 1993). Em contraste com a desativação física (k<sub>q</sub>), o processo químico (k<sub>r</sub>) resulta em destruição do cromóforo e na formação de produtos de oxidação (LIEBLER, 1993), com a possibilidade

de reações de adição (LIEBLER, 1993; YAMAUCHI et al., 1993). Radicais de oxigênio, como por exemplo, o ânion superóxido ( $O_2^-$ ) pode ser reduzido pelo  $\beta$ -caroteno devido à capacidade do carotenóide em doar elétrons para espécies reativas de oxigênio (CARDOSO, 1997).

Oboh et al. (2011) ao avaliarem a inibição do estresse oxidativo induzido pela ciclofosfamida no cérebro verificaram após a administração do extrato de Urucum que ocorreu a diminuição na produção de MDA no cérebro. Outros estudos averiguaram os efeitos do extrato de Urucum no stress oxidativo na expressão de genes de neutrófilos, no desenvolvimento da glicemia e lipidemia e após refeições hipercalóricas, em todos os trabalhos foi verificado a diminuição dos efeitos do stress oxidativo após a administração do extrato do Urucum via tópica ou por via oral, esses estudos corroboram com os resultados desse estudo.

Verifica - se também após 21 aplicações da terapia e/ ou do produto, redução do (SOD) e do (CAT) no grupo Urucum e no grupo LED + Urucum. As enzimas SOD e CAT atuam impedindo ou controlando a formação de radicais livres e espécies não-radicaais, envolvidos com a iniciação das reações em cadeia que acarretam os danos oxidativos.

Os resultados encontrados no estudo demonstram a ocorrência da diminuição dos níveis de MDA e do  $NO_2/NO_3$  sendo acompanhados pela diminuição dos níveis de SOD e CAT, indicando que a diminuição dos marcadores do estresse oxidativo acompanham a diminuição da produção dos antioxidantes. A partir desses dados verifica-se a ocorrência do equilíbrio entre o stress oxidativo e a produção de antioxidante. A manutenção do equilíbrio entre a produção de radicais livres e as defesas antioxidantes (enzimas e moléculas não enzimáticas) é uma condição essencial para a homeostasia do organismo (DE FREITAS; COSTA; FERRAZ, 2017; COUTO et al., 2018; CARNEIRO et al., 2019). Foi evidenciado aumento da GST nos três grupos tratados por LED e Urucum porém os dados não apresentaram diferenças significativas dos mesmos quando comparado aos seus respectivos grupos controles.

A fotobiomodulação promove através dos fótons dissociação inibitória do  $NO_2$ , levando a um aumento no transporte de elétrons, potencial da membrana mitocondrial e produção de ATP. Fatores de transcrição são ativados e podem levar ao aumento da expressão de genes relacionados à síntese de proteínas, células migração e proliferação, sinalização anti-inflamatória, proteínas anti-apoptóticas, enzimas antioxidantes



(FREITAS et al. 2017; DE FREITAS; HAMBLIN 2016; DEMIRTAS-TATLIDEDE et al. 2012; POIANI et al. 2018).

Apesar de alguns estudos evidenciarem os efeitos do LED no stress oxidativo nesse estudo não foi observado alterações significativas no grupo tratamento LED, o grupo não apresentou alterações nos níveis de MDA e NO<sub>2</sub>/NO<sub>3</sub>, e nos níveis dos antioxidantes SOD e CAT. O resultado pode ser explicado devido ao comprimento de onda utilizado 660nm e o tempo de tratamento. No estudo de Rupel et al. (2018) foi observado aumento do stress oxidativo pelo laser 660nm e atividade antioxidante moderada pelo laser de comprimento de onda 904nm. Já os efeitos em neurônios da PBM com comprimento de onda 810nm aumentou os níveis de ERO em condições saudáveis, mas reduziu a EROS quando os neurônios estavam tratado com reagentes oxidantes.(SOUZA, 2001; HEO et al., 2019). Heo et al. (2019) ao analisarem os efeitos do LED 660nm em neurônios do hipocampo observaram que o LED não afetou os níveis de GR. Esses resultados mostram que o LED a 660 nm induziu a expressão das enzimas antioxidantes GPx, SOD e GR. Além disso, o LED de 660 nm aumentou a expressão de SOD1 na indução de estresse oxidativo por H<sub>2</sub>O<sub>2</sub>. A limitação desse estudo foi utilizar apenas um protocolo sem variação dos parâmetros do tratamento com LED e por um período pequeno de tempo.

A metodologia utilizada no estudo permitiu verificar que o dermocosmético a base do extrato de Urucum foi capaz de reduzir o MDA e o NO<sub>2</sub> / NO<sub>3</sub> sugerindo um equilíbrio entre os níveis dos antioxidantes SOD e CAT em camundongos fotoenvelhecidos. O tratamento com o LED 660nm aplicado sobre fluência de 21,25 J/cm<sup>2</sup>, tempo de aplicação de 1 min e 54 J/ponto não apresentou alterações no stress oxidativo e nos níveis de antioxidantes no tecido epitelial de camundongos fotoenvelhecidos. Estudos futuros usando modelos celulares e animais confirmará ainda mais a lógica e a eficácia das vias de sinalização celular relacionadas. Em pesquisas futuras a aplicação clínica em seres humanos do dermocosmético torna se importante avaliar os efeitos quanto ao uso diário e os efeitos antienvelhecimentos.

## 7.5 REFERÊNCIAS

AEBI, H. Catalase in Vitro. **Methods in Enzymology**, Oxygen Radicals in Biological Systems. v. 105, p. 121–126, 1 jan. 1984.

- AFAQ, F.; K KATIYAR, S. Polyphenols: skin photoprotection and inhibition of photocarcinogenesis. **Mini reviews in medicinal chemistry**, v. 11, n. 14, p. 1200–1215, 2011.
- ANTONIOU, C. et al. Photoaging. **American Journal of Clinical Dermatology**, v. 11, n. 2, p. 95–102, 2010.
- BABIOR, B. M. The leukocyte NADPH oxidase. **IMAJ-RAMAT GAN-**, v. 4, n. 11, p. 1023–1024, 2002.
- BARBOSA-FILHO, J. M. et al. Teor de bixina em quatro variedades de Bixa orellana L. cultivadas na Paraíba. **Revista Brasileira de Farmacognosia**, v. 7, n. 1, p. 41–47, 1998.
- BOISNIC, S. et al. Repair of UVA-induced elastic fiber and collagen damage by 0.05% retinaldehyde cream in an ex vivo human skin model. **Dermatology**, v. 199, n. Suppl. 1, p. 43–48, 1999.
- CAMPOS, C. de P. **Photodynamic Therapy on hairless mice photoaged skin: single and fractionated illumination**. [s.d.] Universidade de São Paulo, [s.d.]
- CAPELLA, S. de O. **Avaliações da cicatrização de feridas abertas tratadas com Bixa orellana L.** 2015. Universidade Federal de Pelotas, 2015.
- CARDOSO, S. L. Fotofísica de carotenóides e o papel antioxidante de  $\beta$ -caroteno. **Química nova**, v. 20, n. 5, p. 535–540, 1997.
- CARNEIRO, A. M. C. et al. Transcranial Photobiomodulation Therapy in the Cognitive Rehabilitation of Patients with Cranioencephalic Trauma. **Photobiomodulation, photomedicine, and laser surgery**, v. 37, n. 10, p. 657–666, 2019.
- CORONADO-CÁCERES, L. J. et al. Actividad antitumoral y antioxidante de las proteínas de reserva de Bixa orellana L. In: Proceedings of the Memorias en Extenso del 4º Congreso Internacional del Biología, Química y Agronomía: Innovación Para el Desarrollo Sustentable, Rome, **Anais...**2014.
- COSTA, C. K. Estudo fitoquímico de Bixa orellana L., Bixaceae e aplicação de seu óleo em formulação cosmética. 2007.
- COUTO, R. et al. Photobiomodulation and photodynamic therapy protocol on the treatment of herpes simplex labialis-vesicle phase: report of two clinical cases. 3 abr. 2018.
- DE CARVALHO, P. K. et al. Analysis of experimental tendinitis in rats treated with laser and platelet-rich plasma therapies by Raman spectroscopy and histometry. **Lasers in medical science**, v. 31, n. 1, p. 19–26, 2016.

DE FREITAS, J. G.; COSTA, H. G.; FERRAZ, F. T. Impacts of Lean Six Sigma over organizational sustainability: A survey study. **Journal of cleaner production**, v. 156, p. 262–275, 2017.

DOS SANTOS, J. G. R. P. et al. Effects of transcranial LED therapy on the cognitive rehabilitation for diffuse axonal injury due to severe acute traumatic brain injury: study protocol for a randomized controlled trial. **Trials**, v. 19, n. 1, p. 249, 2018.

DUSSE, L. M. S.; VIEIRA, L. M.; CARVALHO, M. das G. Nitric oxide revision. **Jornal Brasileiro de Patologia e Medicina Laboratorial**, v. 39, n. 4, p. 343–350, 2003.

EDGE, R.; MCGARVEY, D. J.; TRUSCOTT, T. G. The carotenoids as anti-oxidants—a review. **Journal of Photochemistry and Photobiology B: Biology**, v. 41, n. 3, p. 189–200, 1997.

FIÓRIO, F. B., et al. Effect of low-level laser therapy on types I and III collagen and inflammatory cells in rats with induced third-degree burns. **Lasers in medical science**, 2014, 29.1: 313-319.

FISHER, G. J. et al. Mechanisms of photoaging and chronological skin aging. **Archives of dermatology**, v. 138, n. 11, p. 1462–1470, 2002.

GIULIANO, G.; ROSATI, C.; BRAMLEY, P. M. To dye or not to dye: biochemistry of annatto unveiled. **TRENDS in Biotechnology**, v. 21, n. 12, p. 513–516, 2003.

HABIG, W. H.; PABST, M. J.; JAKOBY, W. B. Glutathione S-transferases the first enzymatic step in mercapturic acid formation. **Journal of biological Chemistry**, v. 249, n. 22, p. 7130–7139, 1974.

HALLIWELL, B.; GUTTERIDGE, J. M. The antioxidants of human extracellular fluids. **Archives of biochemistry and biophysics**, v. 280, n. 1, p. 1–8, 1990.

HEO, J.-C. et al. Photobiomodulation (660 nm) therapy reduces oxidative stress and induces BDNF expression in the hippocampus. **Scientific reports**, v. 9, n. 1, p. 1–8, 2019.

JORGE, A. E. S. **Photodynamic therapy on photoaged skin of hairless mouse: optical and histopathologic assessments**. 2014. Universidade de São Paulo, 2014.

KERR, A.; FERGUSON, J. Photoallergic contact dermatitis. **Photodermatology, photoimmunology & photomedicine**, v. 26, n. 2, p. 56–65, 2010.

KHODR, B.; KHALIL, Z. Modulation of inflammation by reactive oxygen species: implications for aging and tissue repair. **Free Radical Biology and Medicine**, v. 30, n. 1, p. 1–8, 2001.

KOHEN, R.; GATI, I. Skin low molecular weight antioxidants and their role in aging and in oxidative stress. **Toxicology**, v. 148, n. 2–3, p. 149–157, 2000.

- LABAT-ROBERT, J. et al. Age dependent increase of elastase type protease activity in mouse skin: Effect of UV-irradiation. **Journal of Photochemistry and Photobiology B: Biology**, v. 57, n. 2–3, p. 113–118, 2000.
- LIEBLER, D. C. Antioxidant Reactions of Carotenoids a. **Annals of the New York Academy of Sciences**, v. 691, n. 1, p. 20–31, 1993.
- MERCADANTE, A. Z.; PFANDER, H. Carotenoids from annatto: A review. **Recent Food Chemistry**, v. 2, p. 79-91, 1998.
- OBOH, G. et al. Inhibition of cyclophosphamide-induced oxidative stress in rat brain by polar and non-polar extracts of Annatto (*Bixa orellana*) seeds. **Experimental and toxicologic pathology**, v. 63, n. 3, p. 257–262, 2011.
- ORESANO, C. et al. Protective effects of a topical antioxidant mixture containing vitamin C, ferulic acid, and phloretin against ultraviolet-induced photodamage in human skin. **Journal of cosmetic dermatology**, v. 7, n. 4, p. 290–297, 2008.
- PODDAR, S. K. Detection of adenovirus using PCR and molecular beacon. **Journal of virological methods**, v. 82, n. 1, p. 19–26, 1999.
- RIBET, V.; NOBILE, V.; ROSSI, A. B. In situ antioxidant activity of a dermo-cosmetic product: A randomized controlled clinical study. **Experimental dermatology**, 2019.
- RICART-JANE, D.; LLOBERA, M.; LOPEZ-TEJERO, M. D. Anticoagulants and other preanalytical factors interfere in plasma nitrate/nitrite quantification by the Griess method. **Nitric Oxide**, v. 6, n. 2, p. 178–185, 2002.
- RIVERA-MADRID, R. et al. Carotenoid derivatives in achiote (*Bixa orellana*) seeds: synthesis and health promoting properties. **Frontiers in plant science**, v. 7, p. 1406, 2016.
- RODRIGUES, S. M. et al. Isolation and purification of RNA from tissues rich in polyphenols, polysaccharides, and pigments of annatto (*Bixa orellana* L.). **Molecular biotechnology**, v. 37, n. 3, p. 220–224, 2007.
- ROUVRAIS, C. et al. A new dermocosmetic containing retinaldehyde, delta-tocopherol glucoside and glycylglycine oleamide for managing naturally aged skin: results from in vitro to clinical studies. **Clinical, cosmetic and investigational dermatology**, v. 10, p. 35, 2017.
- RUPEL, K. et al. Photobiomodulation at multiple wavelengths differentially modulates oxidative stress in vitro and in vivo. **Oxidative medicine and cellular longevity**, v. 2018, 2018.
- SANTOS, J. A. A. et al. Histomorphometric evaluation of the effects of the aqueous extract of annatto (norbixin) on wound skin healing in rats. **Revista Brasileira de Plantas Mediciniais**, v. 16, n. 3, p. 637–643, 2014.

SIDDIQUI, K. S.; CAVICCHIOLI, R. Improved thermal stability and activity in the cold-adapted lipase B from *Candida antarctica* following chemical modification with oxidized polysaccharides. **Extremophiles**, v. 9, n. 6, p. 471–476, 2005.

SOUZA, E. C. G. Bixin effect on the serum parameters biochemical in mice. **Viçosa: Universidade Federal de Viçosa**, 2001.

STRATTON, S. P.; SCHAEFER, W. H.; LIEBLER, D. C. Isolation and identification of singlet oxygen oxidation products of beta.-carotene. **Chemical research in toxicology**, v. 6, n. 4, p. 542–547, 1993.

THIELE, J. J. et al. The antioxidant network of the stratum corneum. In: **Oxidants and antioxidants in cutaneous biology**. [s.l.] Karger Publishers, 2001. 29p. 26–42.

TRAJANO, E. T. L. et al. Low-level red laser improves healing of second-degree burn when applied during proliferative phase. **Lasers in medical science**, v. 30, n. 4, p. 1297–1304, 2015.

ZANCHETTA, L. M. et al. Cell-density-dependent changes in mitochondrial membrane potential and reactive oxygen species production in human skin cells post sunlight exposure. **Photodermatology, photoimmunology & photomedicine**, v. 26, n. 6, p. 311–317, 2010.

ZHANG, L. et al. Brain-derived neurotrophic factor ameliorates learning deficits in a rat model of Alzheimer's disease induced by  $\alpha\beta 1-42$ . **PLoS One**, v. 10, n. 4, p. e0122415, 2015.

ZHANG, X. et al. Identification of possible reactive oxygen species involved in ultraviolet radiation-induced oxidative DNA damage. **Free Radical Biology and Medicine**, v. 23, n. 7, p. 980–985, 1997.

## ANEXOS

ANEXO I – Autorização Comissão de Ética no uso de animais (CEUA)



MINISTÉRIO DA EDUCAÇÃO  
UNIVERSIDADE FEDERAL DE VIÇOSA  
PRÓ REITORIA DE PESQUISA E PÓS GRADUAÇÃO  
COMISSÃO DE ÉTICA NO USO DE ANIMAIS - CEUA

Campus Universitário - Viçosa, MG - 36570-000 - Telefone: (31) 3899-3783

Viçosa, 04 de dezembro de 2017

Ilmo. Prof.  
Sérgio Luis Pinto da Matta  
Coordenador do projeto  
DBG/UFV

Sr. Coordenador,

Após avaliação da Metodologia utilizada no Projeto de Pesquisa intitulado “Efeitos do extrato da planta *Bixa orellana* (Bixaceae) e do laser de baixa intensidade (660nm) no tratamento do fotoenvelhecimento em camundongos *hairless*”, aqui nomeado Processo 68/2017, a CEUA/UFV emite parecer favorável ao protocolo de utilização de animais proposto, tendo como base para análise a Legislação vigente (Lei Nº 11.794, de 08 de outubro de 2008), as Resoluções Normativas editadas pelo CONCEA/MCTI, bem como a DBCA (Diretriz Brasileira de Prática para o Cuidado e a Utilização de Animais para Fins Científicos e Didáticos) e as Diretrizes da Prática de Eutanásia preconizadas pelo CONCEA/MCTI.

Acresce a esse Parecer a exigência de Relatório Final de Atividades conforme itens a seguir:

RESUMO DOS RESULTADOS FINAIS OBTIDOS A PARTIR DOS EXPERIMENTOS ENVOLVENDO A UTILIZAÇÃO DE ANIMAIS NO PROJETO DE PESQUISA

- 1 Número do protocolo de submissão do projeto de pesquisa à CEUA/UFV;
- 2 Metodologia completa obrigatoriamente com:
  - Local (is) Geral (is) e específico (s) oficial (is) onde ocorreu a experimentação;
  - O nome científico do animal em questão;
  - Número total de animais utilizados na pesquisa.
- 3 Resultados:
- 4 Nome do Coordenador do Projeto:  
Assinatura:
- 5 Nome do Responsável Técnico:  
Assinatura:  
Inscrição em CRMV:

  
Prof.ª Átima Clemente Alves Zuanon/

Presidente

Comissão de Ética no Uso de Animais – CEUA/UFV

21/12/2019

ScholarOne Manuscripts

 Rejuvenation Research

 Home

 Author

 Review

## Submission Confirmation

 Print

---

Thank you for your submission

---

**Submitted to**

Rejuvenation Research

**Manuscript ID**

REJ-2019-2296

**Title**

Effects of photobiomodulation (FBM) and urucum-based dermocosmetic therapy on epithelial tissue of mice photoaged by UVA and UVB radiation.

**Authors**

Soares, Michelle

Carneiro, Amaly

Silva, Janaina

Sarandy, Mariáurea

Freitas, Mariella

Gonçalves, Reggiani

Matta, Sérgio

Parizotto, Nivaldo

**Date Submitted**

21-Dec-2019



## Submission Confirmation

 Print

Thank you for your submission

**Submitted to**

Physical Therapy

**Manuscript ID**

PTJ-2019-0696

**Title**

Action of photobiomodulation (FBM) and a dermocosmetic based on Annatto extract on oxidative stress: a controlled double-blind experimental study.

**Authors**

Soares, Michelle

Carneiro, Amaly

Freitas, Mariella

Sarandy, Mariáurea

Gonçalves, Reggiani

Matta, Sergio

Silva, Janaina

Parizotto, Nivaldo

**Date Submitted**

24-Dec-2019