

**UNIVERSIDADE FEDERAL DE SÃO CARLOS  
CENTRO DE CIÊNCIAS BIOLÓGICAS E DA SAÚDE  
PROGRAMA DE PÓS-GRADUAÇÃO EM ECOLOGIA E RECURSOS  
NATURAIS**

**VICTOR MANUEL ALEIXO**

**ANÁLISE HISTOLÓGICA, HISTOQUÍMICA, HISTOMÉTRICA E  
ULTRAESTRUTURAL DE INTESTINOS DE JACARÉ-DO-PANTANAL  
(*Caiman yacare* DAUDIN, 1802) (CROCODILIA: REPTILIA)  
CRIADO EM CATIVEIRO**

**SÃO CARLOS – SP  
2011**

**UNIVERSIDADE FEDERAL DE SÃO CARLOS  
CENTRO DE CIÊNCIAS BIOLÓGICAS E DA SAÚDE  
PROGRAMA DE PÓS-GRADUAÇÃO EM ECOLOGIA E RECURSOS  
NATURAIS**

**VICTOR MANUEL ALEIXO**

**ANÁLISE HISTOLÓGICA, HISTOQUÍMICA, HISTOMÉTRICA E  
ULTRAESTRUTURAL DE INTESTINOS DE JACARÉ-DO-PANTANAL  
(*Caiman yacare* DAUDIN, 1802) (CROCODILIA: REPTILIA)  
CRIADO EM CATIVEIRO**

**Tese apresentada ao Programa de Pós-graduação em Ecologia e Recursos Naturais do Centro de Ciências Biológicas e da Saúde da Universidade Federal de São Carlos, como parte das exigências para obtenção do título de *Doutor em Ciências, área de Concentração Ecologia e Recursos Naturais.***

***Orientadora: Prof<sup>a</sup>. Dr<sup>a</sup>. Rosa Helena dos Santos Ferraz***

**SÃO CARLOS – SP  
2011**

**Ficha catalográfica elaborada pelo DePT da  
Biblioteca Comunitária/UFSCar**

A366ah

Aleixo, Victor Manuel.

Análise histológica, histométrica, histoquímica e ultraestrutural de intestinos de jacaré-do-pantanal (*Caiman yacare* DAUDIN, 1802) (Crocódilia: Reptilia) criado em cativeiro / Victor Manuel Aleixo. -- São Carlos : UFSCar, 2011.

66p.

Tese (Doutorado) -- Universidade Federal de São Carlos, 2011.

1. Histologia. 2. Morfologia. 3. Microscópio e microscopia. 4. Criação comercial. I. Título.

CDD: 611.018 (20<sup>a</sup>)

Victor Manuel Aleixo


**ANÁLISE HISTOLÓGICA, HISTOQUÍMICA, HISTOMÉTRICA E  
ULTRAESTRUTURAL DE INTESTINOS DE JACARÉ-DO-PANTANAL  
(*Caiman yacare* DAUDIN, 1802) (CROCODILIA: REPTILIA) CRIADO EM  
CATIVEIRO**

Tese apresentada à Universidade Federal de São Carlos, como parte dos  
requisitos para obtenção do título de Doutor em Ciências.


Aprovada em 18 de março de 2011

BANCA EXAMINADORA


Presidente

  
\_\_\_\_\_  
Prof. Dra. Rosa Helena dos Santos Ferraz  
(Orientadora)


1º Examinador

  
\_\_\_\_\_  
Prof. Dr. José Eduardo dos Santos  
PPGERN/UFSCar


2º Examinador

  
\_\_\_\_\_  
Prof. Dra. Carolina Joana da Silva  
PPGERN/UFSCar

3º Examinador

  
\_\_\_\_\_  
Prof. Dr. Edson Moleta Colodel  
UFMT/Cuiabá-MT

4º Examinador

  
\_\_\_\_\_  
Prof. Dra. Carla Galbiati  
UNEMAT/Cáceres-MT



## DEDICATÓRIA

À minha esposa Maria Lúcia pelo companheirismo, dedicação e compreensão;

Aos meus filhos Mariana e Raoni, pela felicidade que me proporcionam.

Ao Prof. Dr. José Antunes Rodrigues

Ao Prof. Ms. Leandro Nogueira Pressinotte

Ao meu pai Joaquim Aleixo (*in memorian*), homem puro e simples, que me possibilitou chegar onde cheguei;

À minha mãe Maria Conceição (*in memorian*), incentivadora e supermãe protetora, por quem tenho maior amor e carinho;

Aos meus irmãos Elisa, Roselaine e Joaquim;

Aos que lutam por um mundo melhor;

Aos sobrinhos e aos sobrinhos-netos;

Aos que estão distantes;

Aos amigos;


Aos que já se foram;

Aos que trabalham comigo;

Aos que me dão força;

Aos que me aturam;

A Deus e à vida.



## AGRADECIMENTOS

Respeitosamente, em memória dos animais;

Aos jacarés, meus companheiros de caminhada e de realização de sonho profissional;

À Universidade Federal de São Carlos – UFSCar, na pessoa do Prof. José Eduardo dos Santos, pelo exemplo, carinho e atenção na coordenação geral do Convênio de Cooperação Interinstitucional entre a UFSCar e a Universidade do Estado de Mato Grosso – UNEMAT.

À Universidade do Estado de Mato Grosso - UNEMAT na pessoa da Prof<sup>a</sup>. Dr<sup>a</sup>. Carolina Joana da Silva, pela coordenação regional do convênio;

Ao Conselho Nacional de Desenvolvimento Científico e Tecnológico – CNPq, pela concessão da bolsa de doutorado;

À Fundação de Amparo à Pesquisa do Estado de Mato Grosso - FAPEMAT pelo financiamento do projeto de pesquisa;

Ao Instituto Federal de Mato Grosso *campus* Cáceres, em especial aos Professores Olegário Baldo, diretor geral e Fernando Rodrigues Maciel, seu antecessor.

À Cooperativa de Criadores de Jacaré-do-Pantanal – COOCRIJAPAN na pessoa do Sr. Wilson Girardi, pela cessão do material para a pesquisa e do uso das instalações;

Ao Projeto Jacarepan, na pessoa do Sr. Ernane Segatto (*in memoriam*), pela amizade pessoal, criatividade e pioneirismo;

Ao Laboratório de Microscopia Eletrônica da FMRP-USP, na pessoa do Prof. Dr. Antonio Haddad e da técnica de laboratório Sr<sup>a</sup>. Maria Dolores Seabra Ferreira;

Ao Laboratório de Morfologia da UNESP, *Campus* de Jaboticabal, na pessoa da Prof<sup>a</sup>. Dr<sup>a</sup>. Isabel C. Bolelli e do técnico de laboratório Sr. Orandir Mateus.

Ao Laboratório de Microscopia Eletrônica da UNESP, *Campus* de Jaboticabal na pessoa da técnica de laboratório Cláudia Aparecida Rodrigues (Claudinha).

Ao Laboratório de Patologia da Universidade Federal de Mato Grosso-UFMT, na pessoa do Prof. Dr. Edson Moleta Colodel e do técnico de Laboratório Manuel Luiz de Arruda;

Aos professores Dr. José Roberto Machado Cunha da Silva e Dr. João Carlos Shimada Borges do Laboratório de Histofisiologia Evolutiva do ICB-USP São Paulo.

À Prof<sup>a</sup>. Dr<sup>a</sup>. Rosa Helena dos Santos Ferraz, orientadora e amiga, pelas sugestões, atenção, carinho, amizade e dedicação.

Ao Prof. Leandro Nogueira Pressinotte pela amizade, informações e viabilizações de laboratórios;

Ao Prof. José Antunes Rodrigues, pelo exemplo de vida dedicada à pesquisa e viabilização do processamento de parte do material dessa tese junto à FMRP-USP.

Aos professores do Centro de Ciências Biológicas e da Saúde vinculados ao Programa de Pós-Graduação em Ecologia e Recursos Naturais pelas aulas inesquecíveis;

Aos colegas do curso de doutorado Aguiel, Alexander, Amintas, Anderson, Claumir, Darci, Darcizinha, Eurípedes, Francisco, Gabriela, Nelson, José Ricardo, Jesús, Josué, Livia, Luciana, Mara, Márcia, Maria Salete, Marilene, Patrícia, Ricardo, Rodolfo e Solange;

Aos acadêmicos Derick Victor (Biologia), Geovane (Zootecnia) e Dário pela ajuda na coleta de dados, mensuração, redação, confecção dos gráficos e tabelas e traduções;

Ao colega e amigo Geovane e esposa Cilene, pela hospedagem e longos papos sobre a vida;

Aos discentes Kloeber Robson de Souza e Adriano Coghi da Cruz, *in memorian*, pela grata convivência durante o Curso de Técnico em Agropecuária do Instituto Federal de Mato Grosso *campus Cáceres*.

Aos amigos Joel Domingos Machado e Paulo Roberto da Costa, *in memorian*. amigos que já se foram mais que permanecem na minha vida.

## RESUMO

A criação de jacaré-do-pantanal (*Caiman yacare*) tem-se consolidado no estado de Mato Grosso como atividade alternativa e legal para as propriedades rurais na área de ocorrência natural da espécie, coibindo a caça predatória e colaborando na preservação da espécie. A racionalização do processo produtivo na criação de jacaré é uma ação relativamente nova, que permite obter pele de melhor qualidade e de utilização integral, diferentemente daquelas oriundas de animais da natureza. Considerando a importância dos intestinos como sede dos principais eventos relacionados à obtenção de nutrientes para o metabolismo corpóreo, este trabalho teve por objetivo caracterizar qualitativa e quantitativamente a mucosa dos intestinos delgado e grosso do jacaré-do-pantanal. Para a caracterização da estrutura da parede intestinal e da histometria da mucosa foram coletadas amostras intestinais de 16 jacarés para o estudo ao microscópio óptico e de outros dois para o estudo ao microscópio eletrônico de varredura. As amostras foram obtidas e processadas de acordo com os respectivos protocolos, em cinco regiões, sendo quatro do intestino delgado e uma do intestino grosso. As colorações realizadas foram hematoxilina eosina, tricomo de Mallory e *Picrossirius*, e as técnicas histoquímicas constituíram de reação ao ácido periódico de Schiff, alcian blue pH 1,0 contrastado com hematoxilina e alcian blue pH 2,5 conjugado ao ácido periódico de Schiff. No estudo histométrico foi empregado a análise de variância e Teste de Neuwman-Keuls. Para a descrição das estruturas histológicas foi empregada a terminologia disponível na Nomina Histologia. A estrutura da parede do intestino delgado e grosso do jacaré-do-pantanal é constituída pelas túnicas mucosa, muscular e serosa. A mucosa é formada por epitélio de revestimento do tipo cilíndrico simples constituído pelo epitelíocito colunar da vilosidade e o exocrinócito caliciforme; lâmina própria de tecido conjuntivo frouxo e muscular da mucosa única. A composição da secreção do exocrinócito caliciforme variou de neutro a ácido. Não foi observada a presença de glândulas intestinais. A túnica muscular é constituída por dois estrados, o circular e o longitudinal, sendo o estrato circular o mais desenvolvido. A serosa é típica. As especializações da mucosa observadas no intestino delgado e grosso, respectivamente, foram vilosidades e pregas intestinais, e ao longo das regiões dos intestinos, apresentaram diminuição de sua complexidade. O estudo histométrico da mucosa demonstrou diferença estatisticamente significativa entre o intestino delgado e grosso. A microscopia eletrônica de varredura evidenciou a presença de 1 tipo de prega ou crista no duodeno e 2 tipos nas demais regiões analisadas. Elas apresentam variação de forma, espaçamento, altura e a amplitude entre as regiões. Embora a estrutura da parede intestinal de *C. yacare* seja semelhante à de outros crocodilianos, a da tartaruga verde e avestruz, ainda se faz necessário estudos sobre a histofisiologia para que o manejo nutricional da espécie em cativeiro seja incrementado.

Palavras-chave: morfologia, microscopia eletrônica, criação comercial

## ABSTRACT

The commercial breeding of the *Caiman yacare* has been consolidated in the state of Mato Grosso as an alternative and as a legal activity for rural properties in the area of its natural occurrence, restraining predatory hunting and collaborating to the preservation of the species. The rationalization of the production process into the caiman's breeding is a relatively new action, which allows obtaining better skin quality and its integral use, different from those originated from animals living in wildlife. Considering the importance of the intestines as the main organ where the major events related to obtaining nutrients for the body metabolism occur, this study aimed at characterizing qualitative and quantitatively the mucosa of the small and large intestine of the *C. yacare*. For the characterization of the intestinal wall structure and histometry of the mucosa, intestinal samples from 16 animals were collected for the study in the optical microscope and two others for the study in the scanning electron microscope. The samples were obtained and processed according to the respective protocols, in five regions, four from the small intestine and one from the large intestine. The stains were hematoxylin, eosin, Mallory trichomo and *Picrosirius*, and the histochemical techniques consisted of the reaction to periodic acid-Schiff and alcian blue pH 1.0 counterstained with hematoxylin and alcian blue pH 2.5 conjugated to periodic acid-Schiff. Histometric study was used in the analysis of variance and Neuwman-Keuls test. For the description of histological structures it was used the terminology available in Nomina Histology. The wall structure of small and large intestine of the *C. yacare* was composed of the tunica mucosa, muscular and serosa. The mucosa was composed of epithelial lining like the simple cylindrical type made by epithelial columnar cells of the villus and goblet cells; characteristic lamina of loose connective tissue and muscular tissue from the single mucosa. The composition of the secretion of goblet cells ranged from neutral to acid. It was not observed the presence of intestinal glands. The muscular layer consisted of two decks, the circular and the longitudinal, the former being the most developed. The serosa was typical. The specializations of the mucosa observed in the small and in the large intestine, respectively, were intestinal villi and folds, and alongside the regions of the intestine, showed a reduction of its complexity. The histometric study of the mucosa showed a statistically significant difference between the small and the large intestine. The scanning electron microscopy revealed the presence of one type of ridge or fold in the duodenum and two types in the other regions analyzed. They showed variation in shape, spacing, height and scale between the regions. Although the structure of the intestinal wall of *C. yacare* is similar to those of other crocodylians, of the green turtle and of the ostrich, it is still necessary to carry out studies about the histophysiology so that the nutritional management of the species in captivity is improved.

Key-words: morphology, electron microscopy, commercial breeding.

## LISTA DE FIGURAS

Figura 1: Distribuição geográfica do jacaré-do-pantanal, <i>Caiman yacare</i> . .....	15
Figura 2: Representação esquemática dos diversos órgãos que compõem o sistema digestório de <i>C. yacare</i> (Adaptado de Reese, 2000). .....	20
Figura 3: Intestino delgado e grosso ( <i>ex-situ</i> ) de <i>C. yacare</i> para evidenciação dos segmentos coletados neste estudo. ....	24
Figuras 4A-D: Fotomicrografia da mucosa do intestino delgado de <i>C. yacare</i> corado com hematoxilina e eosina mostrando os parâmetros das medidas histométricas .....	26
Figuras 5A-D: Fotomicrografia de corte longitudinal da parede do intestino delgado (A-C) e grosso (D) de <i>C. yacare</i> corados com hematoxilina-eosina. ....	30
Figuras 6A-D: Histoquímica do intestino delgado (A-C) e grosso (D) de <i>C. yacare</i> .....	32
Figuras 7A-F: Eletromicrografia de varredura da mucosa do intestino delgado e grosso de <i>C. yacare</i> . ....	36
Figuras 8G-I: Eletromicrografia de varredura da mucosa do intestino delgado e grosso de <i>C. yacare</i> . ....	37

## SUMÁRIO

<b>1 INTRODUÇÃO</b> .....	<b>14</b>
<b>1.1 Sistemática e distribuição geográfica</b> .....	<b>14</b>
<b>1.2 A criação em cativeiro</b> .....	<b>15</b>
<b>1.3 Comportamento alimentar</b> .....	<b>16</b>
<b>1.4 Justificativa e objetivo</b> .....	<b>18</b>
<b>2 REVISÃO DE LITERATURA</b> .....	<b>19</b>
<b>2.1 Área de estudo</b> .....	<b>19</b>
<b>2.2 Anatomia do trato digestório</b> .....	<b>19</b>
<b>2.3 Histofisiologia do intestino</b> .....	<b>21</b>
<b>2.4 Relevância da mucosa intestinal</b> .....	<b>21</b>
<b>3 MATERIAL E MÉTODOS</b> .....	<b>23</b>
<b>3.1 Obtenção das amostras de intestino de <i>Caiman yacare</i></b> .....	<b>23</b>
<b>3.2 Processamento para o estudo ao microscópio óptico: histologia e histometria</b> .....	<b>24</b>
<b>3.3 Processamento para o estudo ao microscópio óptico: histoquímica</b> .....	<b>26</b>
3.3.1 REAÇÃO AO ÁCIDO PERIÓDICO DE SCHIFF (PAS).....	27
3.3.2 ALCIAN BLUE PH 1,0 + HEMATOXILINA.....	27
3.3.3 ALCIAN BLUE PH 2,5 + PAS .....	27
<b>3.4 Processamento para o estudo ao microscópio eletrônico de varredura</b> ....	<b>28</b>
<b>4 RESULTADOS</b> .....	<b>29</b>
<b>4.1 Estrutura da parede intestinal</b> .....	<b>29</b>
<b>4.2 Caracterização da mucosa ao microscópio óptico</b> .....	<b>31</b>
4.2.1 HISTOLOGIA E HISTOQUÍMICA DA MUCOSA.....	31
4.2.2 HISTOMETRIA DA MUCOSA.....	33
<b>4.3 Caracterização da mucosa ao microscópio eletrônico de varredura</b> .....	<b>34</b>
<b>5 DISCUSSÃO</b> .....	<b>38</b>
<b>5.1 Estrutura da parede intestinal</b> .....	<b>38</b>
<b>5.2 Histologia e histoquímica da mucosa</b> .....	<b>40</b>
<b>5.3 Histometria da mucosa</b> .....	<b>43</b>
<b>5.4 Microscopia eletrônica de varredura da mucosa</b> .....	<b>43</b>
<b>6 CONCLUSÕES</b> .....	<b>45</b>
<b>7 REFERÊNCIAS</b> .....	<b>46</b>



<b>ANEXO A – PROTOCOLOS DE COLORAÇÕES .....</b>	<b>55</b>
<b>ANEXOS B1-5 – GRÁFICOS.....</b>	<b>64</b>

## 1 INTRODUÇÃO

Os répteis, assim como os peixes e anfíbios, são classificados como, “vertebrados inferiores”, e temidos em função do seu aspecto ou do veneno que possuem. Nos últimos tempos, algumas espécies vêm sendo utilizadas como animais de companhia (lagartos, iguanas, tartarugas); outras são exploradas comercialmente para a produção de veneno (serpentes), pele e carne no caso de rãs, jacarés e crocodilos (FRANCISCO, 1997).

Entre os répteis, os jacarés são animais de hábitos semi-aquáticos, seus representantes são geralmente animais de grande porte, carnívoros e provavelmente o mais complexo dentre os répteis. A maior parte das espécies habita nos rios de água doce, mas existem várias espécies de estuário e de água salgada (GOULART, 2004).

### 1.1 Sistemática e distribuição geográfica do *Caiman yacare*

As divergências quanto ao número de espécies de crocodilianos existentes (aproximadamente 23) se deve ao fato de haver várias espécies e subespécies em discussão. No caso do jacaré do pantanal, alguns autores consideram uma espécie distinta *Caiman yacare*, outros uma subespécie *Caiman crocodilus yacare*.

Segundo o Grupo de Especialistas em Crocodilianos (*Crocodile Specialist Group* – CSG, 2009), o jacaré do pantanal tem a seguinte classificação zoológica:

Filo: Chordata

Classe: Reptilia

Subclasse: Archosauria

Ordem: Crocodylia

Família: Crocodylidae

Subfamília: Alligatorinae

Gênero: *Caiman*

Espécie: *Caiman yacare*

O jacaré-do-Pantanal, *Caiman yacare*, tem seu habitat natural (Figura 1) nas bordas da Bacia Amazônica (Rondônia), Bacia do Rio Paraguai (Pantanal de Mato Grosso e Mato Grosso do Sul), além de Bolívia e Paraguai (BRAZAITIS et al, 1990).

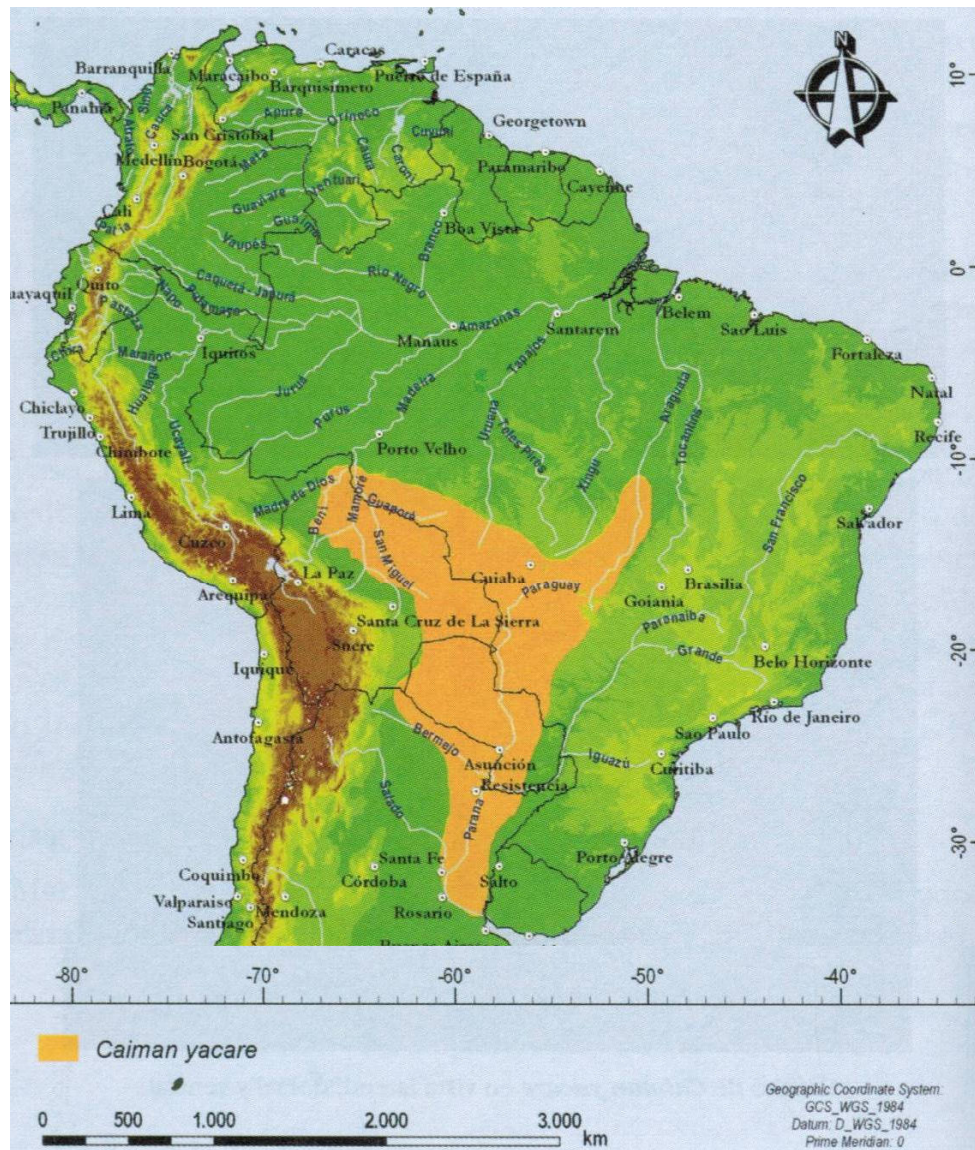


Figura 1: Área de abrangência do *Caiman yacare* (Adaptado de Rueda-Almonacid, 2007).

## 1.2 A criação em cativeiro

A criação racional das diversas espécies de jacaré (jacaretinga, *Caiman crocodylus*; jacaré-do-papo-amarelo, *Caiman latirostris* e o caiman negro, *Melanosuchus niger*) no Brasil é uma atividade relativamente nova, que permite obter pele de melhor qualidade e de utilização integral, diferentemente daquelas oriundas de animais da natureza. Ela permite o aproveitamento de outro produto, a carne, que agrega maior valor à atividade, cuja regulamentação, apoiada nas novas leis ambientais, tem conseqüências extremamente positivas para a manutenção do equilíbrio ecológico, principalmente no Pantanal Matogrossense, reduzindo a caça

predatória e o perigo de extinção da espécie, evidenciando a natureza sustentável dessa atividade. No Brasil, a criação de jacaré no sistema *ranching*, normatizada pela Instrução Normativa nº. 169, de 20/02/2008 do Instituto Brasileiro do Meio Ambiente e Recursos Naturais Renováveis (BRASIL, 2008), se inicia pela coleta de ovos na natureza, sua incubação artificial e criação dos animais em cativeiro, possibilitando a instalação de criadouros comerciais nas propriedades rurais do Pantanal, área de ocorrência natural da espécie. Inicialmente implantada em criadouros científicos da região de Cáceres, como pequenos projetos restritos a algumas fazendas, com capacidade para 20.000 animais (ALEIXO et al., 2002), atualmente encontra-se em pleno desenvolvimento como atividade comercial, com capacidade entre 80.000 e 150.000 animais.

O sucesso da espécie, quanto população na natureza, bem como seu crescimento em condições de cativeiro, depende diretamente da eficiência dos processos de digestão e absorção dos alimentos. Em condições naturais é exclusivamente carnívora e oportunista ingerindo desde insetos, minhocas, caramujos, girinos até cobras, ratos e mamíferos de médio porte (MACIEL et al., 2003). Nos intestinos ocorrem os principais eventos relacionados à obtenção de nutrientes para o metabolismo corpóreo. A mucosa, um dos elementos estruturais desse órgão, caracterizada tanto como uma camada permeável a nutrientes, quanto uma barreira contra compostos nocivos e até mesmo contra agentes patogênicos como bactérias, cuja competição com o hospedeiro por nutrientes e a formação de metabólitos depressores do crescimento podem ter efeitos negativos sobre a mucosa do intestino delgado (VAN LEEUWEN, 2002). Por se tratar de um animal silvestre, a criação em regime de confinamento leva à necessidade do conhecimento sobre a morfologia e fisiologia deste animal.

### **1.3 Comportamento alimentar**

O comportamento alimentar dos crocodilianos depende de sua morfologia bucal (SINGH e BUSTARD, 1982; BUSBEY, 1982 e AYARZAGUEÑA, 1983), faixa etária (DELANY e ABERCROMBIE, 1986), temperatura ambiente (DIEFENBACH, 1975a, DIEFENBACH, 1975b e LANG, 1979) e época do ano (SEIXAS e RAMOS, 1980). São espécies predadoras oportunistas e generalistas, pois consomem uma grande variedade de presas, incluindo insetos, crustáceos, peixes, moluscos, e

vertebrados, prevalecendo os primeiros na fase inicial da vida e os últimos quando adultos (COTT, 1961; MAGNUSSON, 1986; POOLEY, 1989).

A alimentação de recém-nascidos é garantida pelas reservas nutritivas contidas no saco vitelino, que serão suficientes para nutri-los durante as duas primeiras semanas (MEDEN, 1969). Posteriormente, as crias consumirão pequenos insetos que capturam nas margens e na vegetação flutuante e, conforme crescem ampliam seu leque alimentar, ingerindo moluscos aquáticos e pequenos crustáceos (GORZULA e RENDON, 1976 e VÁSQUEZ, 1984). Em condições naturais, depois das 48 horas de vida, filhotes de crocodilianos alimentam-se de insetos, larvas e pequenos crustáceos (FRIERBERG, 1983; WIDHOLZER et al, 1986 e DIEFENBACH, 1988). Não é necessária a inclusão de alimentos vivos na dieta (VERDADE, 1992) do jacaré-de-papo-amarelo (*Caiman latirostris*) criado em cativeiro.

Em análise de conteúdo estomacal de 213 jacaretingas (*Caiman crocodilus*) e 25 caimans negros (*Melanosuchus niger*) realizada por Silveira (1993), os alimentos encontrados foram identificados e classificados em dez categorias: insetos, aranhas, camarões, cobras, moluscos, mamíferos (roedores), peixes, caranguejos, centopéias e minhocas agrupados como “outros invertebrados” e fragmentos de teiú, um pássaro e o esqueleto de um caiman foram agrupados em “outros vertebrados”.

Santos et al. (1993) relatam que animais que consumiram insetos com alto teor de quitina (polissacarídeo nitrogenado) regurgitaram e Garnet (1985) evidenciou que a digestão de quitina não pode ser realizada pelos crocodilianos. A regurgitação representa uma estratégia fisiológica e comportamental dos animais para a liberação de componentes não digeríveis da sua dieta, como pelos e materiais queratinóides (DIEFENBACH, 1981).

Shahrul e Stuebing (1996), em pesquisa sobre comportamento alimentar, examinando o conteúdo estomacal de 55 exemplares jovens de *Crocodilus porosus*, verificou a predominância de crustáceos (caranguejos e camarões) numa frequência de 81%, seguido de insetos (65%), peixes (19%), aves e nematóides (8%) e ainda resquícios de vegetais. Não foram encontradas pedras.

A dieta do jacaré-do-pantanal (*Caiman yacare*) foi investigada durante a estação seca em diferentes habitats do pantanal. Em 196 animais analisados, constatou-se que a grande maioria era composta de insetos e peixes (SANTOS et al, 1996). O mesmo autor analisou, ainda, a dieta natural do jacaré-do-Pantanal, do

nascimento até 88 dias de idade, e a composição química dos alimentos ingeridos: peixe integral, crustáceos, moluscos sem conchas e insetos aquáticos. Concluiu que dos quatro tipos de alimentos ingeridos, os animais que mais se desenvolveram foram os alimentados com peixe integral, mas ressalva que nenhuma das monodietas pareceu adequada para um ganho de peso satisfatório.

#### **1.4 Justificativa e objetivo**

O estudo da morfologia intestinal do jacaré-do-Pantanal apresenta suma importância para a compreensão do processo digestivo da espécie, possibilitando melhorias no tocante aos aspectos nutricionais (balanceamento da ração, uso de alimentos alternativos) dessa espécie em cativeiro. Além do estudo efetivo de uma espécie silvestre brasileira, de grande relevante para a economia do Estado de Mato Grosso, a morfologia intestinal do jacaré-do-pantanal propiciará informações para o conhecimento da histofisiologia intestinal.

Esta atividade gera no estado de Mato Grosso em torno de uma centena de empregos diretos e 200 indiretos, comercializando 120 ton./carne/ano e 16.000 peles/ano, movimentando em torno de R\$ 2.800.000,00 por ano.

Tendo em vista o interesse econômico da espécie para o Estado de Mato Grosso, sua preservação na natureza e escassez de informações sobre o sistema digestório do *Caiman yacare*, este trabalho tem por objetivo caracterizar qualitativa (histologia, histoquímica e ultraestrutura) e quantitativamente (histometria) a mucosa dos intestinos delgado e grosso do jacaré-do-pantanal.

## **2 REVISÃO DE LITERATURA**

### **2.1 Área de estudo**

O Pantanal Mato-Grossense é uma depressão sazonalmente alagável, totalmente contida na bacia de drenagem do Rio Paraguai e compreende aproximadamente 140.000 km<sup>2</sup>. Ocorre no Pantanal o tipo climático AW – clima quente e úmido, com estação chuvosa no verão e estiagem no inverno, (AMARAL FILHO, 1986 e BROWN JR, 1986). Segundo Silva (1986), a precipitação pluviométrica de 1.000 mm no setor oeste a 1.300 mm nos setores sul e leste, na região norte do Pantanal a precipitação é de 1.500 mm, podendo chegar a 2.000 mm, segundo Adamoli (1982).

Estudos realizados no Pantanal Mato-Grossense evidenciaram variações temporais diárias (PINTO-SILVA, 1991; MAGALHÃES-SCHESSEL, 1996; NUNES et al, 2006), anuais e plurianuais (DA SILVA, 1990; MOURÃO, 1989; NUNES e DA SILVA, 2005) nas características limnológicas de alguns corpos d'água desta região.

Há uma grande amplitude de variação entre as cabeceiras e a foz, entre os rios e as baías, entre baías com ou sem ninhais, entre baías com grandes ou pequenas concentrações de jacarés (DA SILVA, 1990; DA SILVA & ESTEVES, 1995, ABDO e DA SILVA, 2004).

### **2.2 Anatomia do trato digestório**

De acordo com Jin et al. (1991) e Reese (1913 e 2000) o sistema digestório é composto de esôfago, estômago, intestino delgado e intestino grosso que desemboca na cloaca (Figura 2).

Tal como outros crocodilianos, o jacaré americano é essencialmente carnívoro (COULSON E HERNANDEZ, 1974), sua língua praticamente não tem função na ingestão dos alimentos. Ela é presa ao solo da mandíbula e não possui movimento significativo (SANTOS, 1997). Os maxilares não se movem para os lados nem efetuam ações mastigatórias, costumam prender a vítima com seus caninos e às vezes as engolem inteiras (POOLEY, 1990).

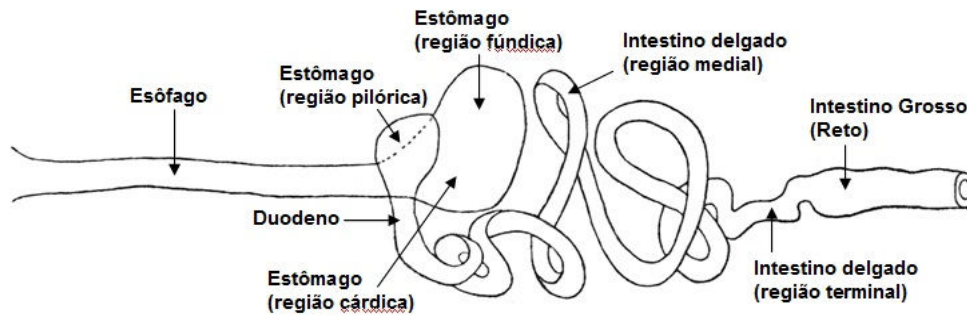


Figura 2: Representação esquemática dos diversos órgãos que compõem o sistema digestório de *Caiman yacare* (Adaptado de Reese, 2000).

O estômago da espécie *Caiman yacare* se apresenta como uma dilatação do canal alimentar, entre o esôfago e o intestino delgado. Está localizado à esquerda do plano mediano entre a primeira e a quarta costela abdominal, relacionando-se com o baço, fígado, vesícula biliar e alças do intestino delgado. Ele possui três regiões bem delimitadas: a cárdica, a do corpo e a do antro pilórico. A digestão ocorre principalmente no corpo do estômago, em que a lâmina própria está coberta de glândulas gástricas, cujo componente principal é a célula oxintopéptica, que produz simultaneamente ácido clorídrico e pepsinogênio (SILVA et al, 1985). Através da válvula pilórica, somente os alimentos líquidos e pastosos chegam à primeira porção do intestino delgado, que produz enzimas eficientes na absorção de aminoácidos.

O intestino delgado compreende um segmento proximal à válvula pilórica; o duodeno e um segmento distal; o jejuno-íleo limitado caudalmente por um esfíncter. O duodeno termina no ponto de origem do mesentério e forma uma alça que abriga um pâncreas bem organizado (JIN et al, 1991).

O intestino grosso se apresenta logo após uma constrição abrupta da parede do intestino delgado e compreende cólon e cloaca. Nessa constrição há um espessamento muscular sugerindo a presença de um esfíncter. O cólon é um segmento curto correspondendo aproximadamente à décima parte do comprimento total do intestino. Na sua porção distal sofre outro estrangulamento com um novo esfíncter que dá acesso à cloaca. (JIN et al, 1991).

O fígado é um órgão volumoso, freqüentemente dividido em 2 lóbulos, com presença de vesícula biliar, produz sais biliares para a emulsificação e absorção das gorduras (TROIANO, 1991); e o pâncreas, que se localiza entre a região pilórica e o



duodeno, produz enzimas para a digestão de proteínas, carboidratos e gorduras (WALLACH, 1971) como nos demais animais carnívoros.

A cloaca é o término do aparelho digestivo, urinário e genital, cuja parede é formada por dobras longitudinais que permitem uma grande distensibilidade (CHIASSON, 1962).

### **2.3 Histofisiologia do intestino**

Sabe-se que o desenvolvimento da mucosa intestinal é decorrente de dois eventos citológicos primários associados: a renovação celular (proliferação e diferenciação) resultante das divisões mitóticas sofridas por células localizadas na cripta e ao longo das vilosidades (UNI et al., 1998) e a perda de células por descamação, que ocorre naturalmente no ápice das vilosidades. O equilíbrio entre esses dois processos é determinado por uma taxa de renovação constante e, portanto, a capacidade digestiva e de absorção intestinal (UNI, 2000) é mantida.

Os primeiros estudos de Jacobshagen (1920) relatam uma variedade notável nos aspectos morfológicos dos intestinos de répteis, não só quando se considera o relevo interno (JACOBSHAGEN, 1937) como os aspectos histológicos (VIALLI, 1929; REISS e LYONS, 1943). A maioria dos trabalhos, entretanto, se refere a estudos histológicos sobre intestinos de cobras (GABE e SAINT-GIRONS, 1972), lagartos (PARSONS e CAMERON, 1977) e tartarugas (LUPPA, 1977). Os crocodilianos são, com exceção das aves, os únicos animais vivos diretamente relacionados aos grandes dinossauros, pois compartilharam um ancestral comum no final do Triássico. Apesar dessa posição estratégica dentro da filogenia dos répteis, os estudos sobre o intestino dos crocodilianos, são escassos (TORO, 1930; YAMADA et al., 1987) e a distribuição dos vários tipos celulares varia consideravelmente entre as espécies (GABE e SAINT-GIRONS, 1972; GABE, 1971).

### **2.4 Relevo da mucosa intestinal**

A aparência da superfície da mucosa intestinal foi descrito no crocodilo do Nilo (*Crocodylus niloticus*) por Kotzé e Soley (1995) por microscopia eletrônica de varredura (MEV). Segundo estes autores, o trato intestinal de répteis é desprovido

de vilosidades, e quando observado a superfície intestinal, apresentava complexo relevo. Dessa forma relataram que o duodeno apresentou pregas primárias muito complexas e pregas em forma de aresta, ambas arranjadas em padrão de zigue-zague e longitudinalmente dispostas. Esses dois tipos de pregas alternavam-se entre si. Essas pregas eram revestidas por 2 tipos de células epiteliais, as poligonais e as de ápice abaulado, sendo esta última menos comum e de localização restrita aos dois terços proximais da pregas da mucosa. Ambos os tipos celulares eram recobertos por microvilosidades curtos e grossos conferindo arranjo linear nítido. As células caliciformes estavam presentes entre as células epiteliais. No jejuno o padrão básico de pregas é mantido, exceto a altura dos dois tipos de pregas primárias que se tornam mais longos e em forma de folha. O ângulo no padrão de pregas em zigue-zague era menos agudo do que no duodeno. No íleo, os dois tipos de pregas alternadas decrescem em altura e estavam arranjadas em forma de ondas dispostas longitudinalmente. As pregas da mucosa em zigue-zague do intestino delgado terminavam abruptamente na junção íleo-retal. O reto apresentava pregas irregulares e baixas que ocasionalmente formavam grandes estruturas franzidas em forma de roseta.

Pinheiro (2009), em estudos macroscópicos do relevo da mucosa intestinal no cágado-de-vanderhaeger (*Mesoclemmys vanderhaeger*), uma espécie de cágado sul-americano, evidenciou em seus resultados o padrão em zigue-zague das pregas da mucosa do intestino delgado cuja amplitude reduz em direção caudal tendendo a linearidade na sua porção final, especificamente na região de transição para o intestino grosso.

### 3 MATERIAL E MÉTODOS

Intestinos delgado e grosso de *Caiman yacare* em idade de abate foram adquiridos na Cooperativa de Criadores de Jacaré-do-Pantanal (COOCRIJAPAN) localizada no município de Cáceres, Mato Grosso, Brasil. O material coletado foi submetido ao processamento para o estudo ao microscópio óptico e eletrônico de varredura. O estudo ao microscópio óptico teve como foco a descrição da estrutura geral da parede do intestino, especialmente, a da mucosa, que foi caracterizada pela sua constituição e mensuração. Na observação ao microscópio eletrônico de varredura objetivou-se, respectivamente, a descrição do relevo da mucosa.

A terminologia empregada na descrição das estruturas histológicas foi de acordo com a *Nomina Histologia* preconizada pelo Comitê Internacional em Nomenclatura Histológica Veterinária (*International Committee on Veterinary Histological Nomenclature* - ICVHN, 1994).

#### 3.1 Obtenção das amostras de intestino de *Caiman yacare*

Após a evisceração dos animais nas dependências do abatedouro-frigorífico, o intestino foi coletado de 18 jacarés, de ambos os sexos, sendo 16 destinados ao estudo ao microscópio óptico e dois ao eletrônico de varredura. Para a caracterização dos animais, foi realizada a biometria dos mesmos, cujos valores encontrados foram de massa corpórea entre 6 a 7 Kg e comprimento total (CT) e rostro-cloacal (CRC), respectivamente, variando de 107 a 128 cm e de 59 a 67 cm. Segmentos de intestinos com dois centímetros de comprimento foram obtidos de cinco regiões (Figura 3), sendo quatro do delgado e um do grosso, conforme descrição anatômica citada por Santos (1997). Eles foram incisados na face antimesenterial e justapostos a uma superfície plana de parafina, na qual foram lavados em solução tampão fosfato de sódio (0,1 M, pH 7,4) e fixados para o processamento ao microscópio óptico e eletrônico de transmissão, respectivamente, em solução de Bouin (5 horas) e em solução de glutaraldeído a 2,5% em tampão fosfato de sódio a 0,1 M (8 horas). Após a fixação foram recortados de forma a obter-se fragmentos longitudinais e transversais em relação ao sentido do trânsito da ingesta. Os fragmentos fixados na solução de Bouin foram mantidos em solução Mac Dowell, sendo os longitudinais destinados ao processamento para descrição da

estrutura da víscera e estudo histométrico, e os transversais, processados e submetidos a técnicas histoquímicas, ambos para a descrição ao microscópio óptico. Os fragmentos fixados na solução de glutaraldeído a 2,5% foram mantidos nesta solução até o momento do processamento.

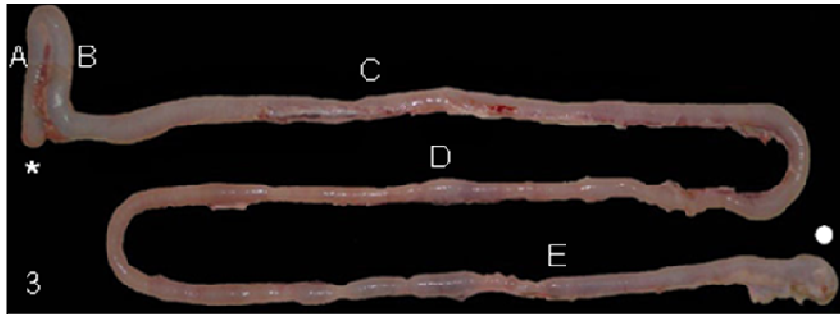


Figura 3: Fotografia digital do intestino delgado e grosso (*ex-situ*) de *Caiman yacare* para evidenciação dos pontos de coleta dos segmentos. Início (\*) e término dos intestinos (●). Regiões do intestino delgado (A-D) e grosso (E). (A) Duodeno descendente. (B) Duodeno ascendente. (C) Jejuno, parte cranial. (D) Jejuno, parte caudal.

### 3.2 Processamento para o estudo ao microscópio óptico: histologia e histometria

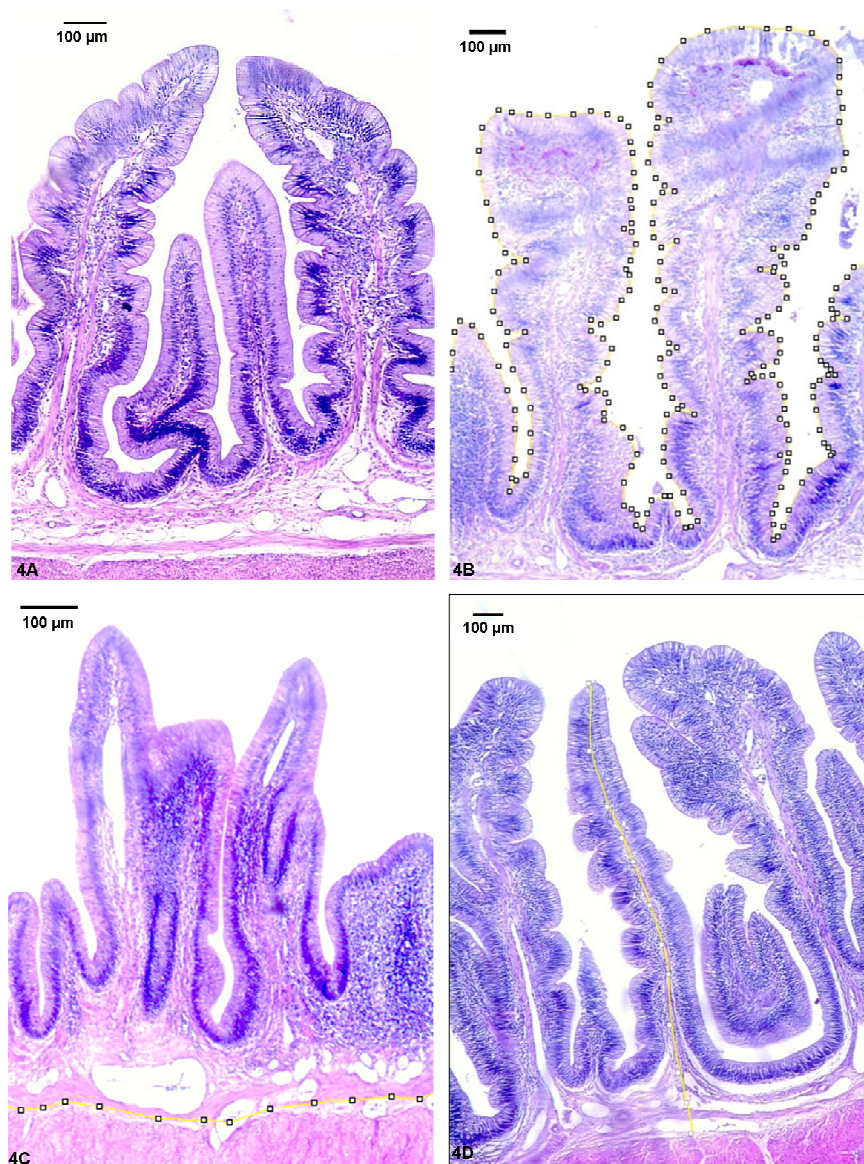
Na solução de Mac Dowell, os fragmentos longitudinais foram transportados até o Laboratório de Morfologia da Faculdade de Ciências Agrárias e Veterinárias da Universidade Estadual Paulista (FCAV/UNESP), *Campus* Jaboticabal. Após a fixação, as amostras foram lavadas em álcool 70% para a retirada do excesso do fixador e submetidas à desidratação em série crescente de alcoóis, diafanizadas em xilol e incluídas em parafina. Os blocos obtidos foram submetidos a microtomia semi-seriada, de 4 µm de espessura com intervalo de 100 µm entre cada corte (LUISE, *et al.*, 2005), sendo em cada lâmina de vidro coletados 5 cortes histológicos. As lâminas contendo os cortes foram desparafinizadas, hidratadas e coradas (ANEXO A) pela Hematoxilina-eosina - HE para a caracterização tecidual geral, e pelo tricromo de Mallory e Picrossirius para a evidenciação de fibras colágenas, sendo posteriormente desidratadas e montadas em lamínula de vidro. A leitura e documentação digital dos cortes histológicos foram realizadas por sistema de captação de imagem acoplado ao microscópio óptico Leica® DM 4500-B e as imagens obtidas foram ajustadas quanto ao brilho e contraste em programa de análise de imagem (Adobe photoshop®).

A estrutura geral da parede do intestino delgado e grosso foi caracterizada quanto suas túnicas: mucosa, muscular e serosa nas diferentes regiões coletadas, bem como, também foram descritos os tipos celulares encontrados na mucosa dessas regiões. Após a descrição da estrutura dos componentes murais dos intestinos delgado e grosso procedeu-se a realização da histometria da mucosa. Para este estudo, apenas vilosidades completamente seccionadas da sua base até o seu ápice e com integridade de epitélio foram consideradas para fins de mensuração (TRAMONTE e CARVALHO, 2004), dessa forma, a histometria foi realizado em cada corte histológico presente em cada lâmina na objetiva 10X e consistiu da mensuração dos seguintes parâmetros:

- 1) frequência das vilosidades (Figura 4A): constituiu-se do número total de vilosidades presente no campo observado;
- 2) comprimento do epitélio (Figura 4B): obteve-se pela marcação de vários pontos ao longo da superfície do mesmo acompanhando seu relevo;
- 3) comprimento da lâmina própria (Figura 4C): foi medida linearmente ao longo da extensão do campo visualizado, próximo a túnica muscular, e
- 4) altura da vilosidade (Figura 4D): foi mensurada a partir da lâmina própria até o ápice da vilosidade, sendo realizada em três vilosidades em um mesmo campo visual.

Para a leitura das lâminas e captação da imagem foi utilizado um microscópio óptico binocular (Leica) acoplado ao um sistema digital de captação de imagem (Leica QWin Microsystem, 2005). As mensurações foram realizadas por um programa de análise de imagem (Image J<sup>®</sup>, 2008).

Após a compilação dos dados, cada parâmetro foi submetido a análise estatística para a comparação das médias entre os indivíduos e entre os cinco diferentes segmentos do intestino. Para isso utilizou-se o programa STATISTICA 7.0 StatSoft<sup>®</sup> (2007) onde foi aplicado a análise de variância (teste estatístico One-way ANOVA) e, para as múltiplas comparações, o Teste de Newman-Keuls (ZAR, 1996). Os resultados foram considerados estatisticamente significativos ao nível de 5% ( $p = 0,05$ ).



Figuras 4A-D: Fotomicrografia da mucosa do intestino delgado de *Caiman yacare* corado com hematoxilina e eosina mostrando os parâmetros das medidas histométricas. (A) frequência: número de vilosidades por campo; (B) comprimento do epitélio da mucosa: a sequência de marcadores (◻) evidencia a superfície do epitélio; (C) comprimento da lâmina própria evidenciados pela sequência de marcadores (◻) e (D) espessura da mucosa observada pela sequência de marcadores (◻) interligados por linha amarela.

### 3.3 Processamento para o estudo ao microscópio óptico: histoquímica

Na solução de Mac Dowell, os fragmentos transversais foram transportados até o Laboratório de histofisiologia Evolutiva do Instituto de Ciências Biomédicas da Universidade de São Paulo (ICB/USP) onde foram processados rotineiramente para análise ao microscópio óptico com ênfase na evidenciação de mucina secretada

pelas células epiteliais e da constituição das proteoglicanas da membrana basal presentes na mucosa. Dessa forma, procedeu-se a realização das seguintes colorações histoquímicas (ANEXO A): reação ao ácido periódico de Schiff (PAS), alcian blue pH 1,0 contrastado com hematoxilina e alcian blue pH 2,5 conjugado ao ácido periódico de Schiff.

### 3.3.1 REAÇÃO AO ÁCIDO PERIÓDICO DE SCHIFF (PAS)

A presença de carboidratos simples ou associados à proteínas foi determinada pela técnica do PAS. Nessa técnica o ácido periódico oxida os grupamentos 1-2 glicol produzindo aldeídos, estes reagem com a fucsina descorada (reativo de Schiff) formando um composto de adição violeta e insolúvel identificando, portanto, mucinas neutras.

### 3.3.2 ALCIAN BLUE pH 1,0 + HEMATOXILINA

A variação de pH da solução de alcian blue (AB) permite a identificação dos subtipos de mucinas ácidas e proteoglicanas presentes nos tecidos. O ácido hialurônico e sialomucinas carboxiladas não demonstram a mesma magnitude em condições de acidez como as mucinas sulfatadas e proteoglicanas contendo grupos sulfato, dessa forma, o ácido hialurônico e sialomucinas carboxiladas não são capazes de se ionizam em pH 1,0 ou inferior, não apresentando carga neste pH. Reciprocamente as mucinas sulfatadas e proteoglicanas contendo grupos sulfato são ionizáveis e, portanto, carregadas negativamente ao pH 1,0. O resultado é que a coloração observada (azul) após a incubação na solução de AB pH 1,0 é predominantemente devido ao grupo sulfato das mucinas e proteoglicanas.

### 3.3.3 ALCIAN BLUE pH 2,5 + PAS

As técnicas de AB e PAS combinadas permitem a diferenciação das mucinas neutras daquelas ácidas em uma mesma secção de tecido. O AB cora em azul as mucinas ácidas (sialomucinas e sulfomucinas) e proteoglicanas, enquanto as mucinas neutras são coradas em magenta pela PAS.

### **3.4 Processamento para o estudo ao microscópio eletrônico de varredura**

No laboratório de Microscopia Eletrônica da Universidade Estadual Paulista “Júlio de Mesquita Filho”, *campus* de Jaboticabal, os fragmentos fixados na solução de glutaraldeído a 2,5% foram novamente recortados e pós-fixados em solução de tetróxido de ósmio a 2% em tampão cacodilato de sódio 0,1 M. Eles foram completamente desidratados em concentrações crescentes de etanol (50%; 70%; 80%, 95% e 100%) por 2 a 3 horas. As peças foram transferidas para o aparelho de ponto crítico para secagem. Na sequência, as amostras foram montadas no suporte onde foram fixadas pela serosa ficando a superfície da mucosa voltada para cima. Em seguida procedeu-se a metalização com ouro para melhor refração dos feixes de elétrons. A leitura e documentação foram realizadas em Microscópio Eletrônico de Varredura Philips®, modelo XL30.



## 4 RESULTADOS

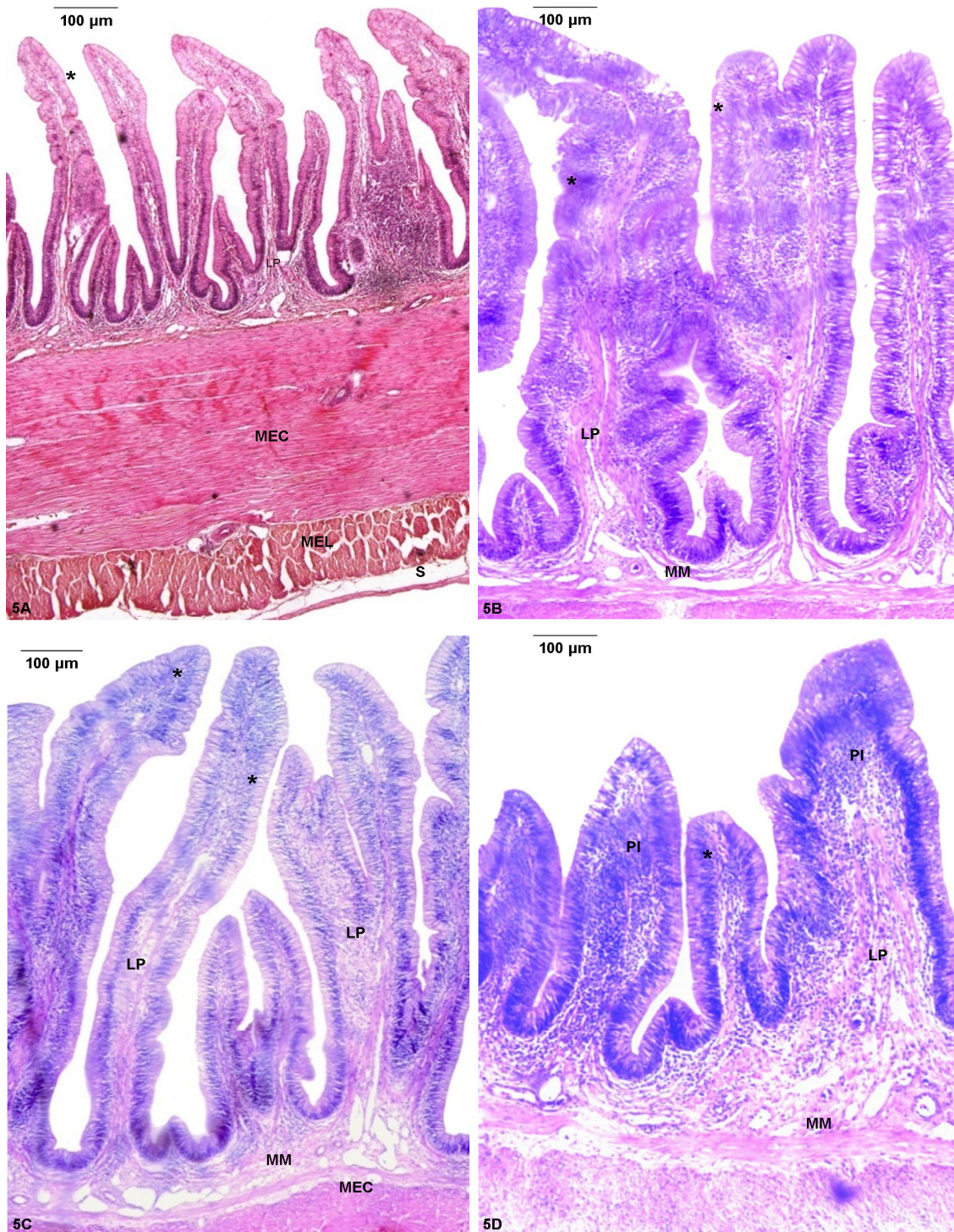
Os resultados estão apresentados de acordo com o método utilizado. A descrição da estrutura geral da parede intestinal, bem como a histometria da mucosa estão descritas a luz da microscopia óptica. A superfície da mucosa será caracterizada pela microscopia eletrônica de varredura.

### 4.1 Estrutura da parede intestinal

Em todos os casos (100% - 16 animais) analisados a parede do intestino delgado e grosso de jacaré-do-pantanal (*Caiman yacare*) apresentou-se estrutura constituída por mucosa, muscular com dois estratos: o circular e o longitudinal e serosa (Figuras 5A-D).

A mucosa (Figura 5B), constituída por epitélio de revestimento colunar simples, lâmina própria de tecido conjuntivo frouxo e muscular da mucosa apresentou especializações que variaram quanto a sua forma, desde vilosidades a pregas intestinais observadas no intestino delgado e grosso, respectivamente. Na região do duodeno (descendente e ascendente) essas vilosidades eram digitiformes altas e ramificadas (Figuras 5A-B) em dois (bifurcadas) ou três (trifurcadas) eixos; na região do jejuno cranial elas apresentaram ápice mais arredondado, e na parte caudal, a forma era irregular (Figura 5C), sendo pouco ramificadas em ambas as regiões do jejuno.

No intestino grosso (Figura 5D) a mucosa apresentou pregas baixas de forma irregular. A lâmina própria e a muscular da mucosa na região do duodeno (descendente e ascendente) eram camadas escassas e tornaram-se mais evidentes nas regiões caudais do intestino delgado e no grosso, sendo observada nesta última região abundante material intercelular amorfo. Os tipos celulares predominantes na lâmina própria da mucosa foram os fibroblastos, os linfócitos e em menor proporção observaram-se granulócitos acidofílicos. Além de fibroblastos, evidenciou-se esparsas fibras musculares lisas e pequenos vasos sanguíneos, dentre os quais se destacaram as vênulas, capilares e também alguns vasos linfáticos, estes últimos de maior diâmetro. No eixo da vilosidade intestinal, nas regiões do duodeno, observaram-se dois feixes de fibras musculares lisas perpendiculares aos feixes longitudinais da lâmina própria (muscular da mucosa), na base dessas vilosidades.



Figuras 5(A-D). Fotomicrografia de corte longitudinal da parede do intestino delgado (A-C) e grosso (D) de *Caiman yacare* corados com hematoxilina-eosina. (A) duodeno. (B) detalhe da vilosidade intestinal bifurcada e (C) jejunum evidenciando a irregularidade das vilosidades. Túnica mucosa: epitélio colunar simples (\*), lâmina própria (LP) e muscular da mucosa (MM). Túnica muscular estratos circular (MEC) e longitudinal (MEL), túnica serosa (S) e pregas intestinais (PI). (A) objetiva de 4X; (B), (C) e (D) objetiva de 5X.

Na parte caudal do jejuno e no intestino grosso foi freqüente a presença de aglomerados de linfócitos formando os nódulos linfáticos solitários.

A túnica muscular apresentou os estratos circular e longitudinal (Figuras 5A e C) em todas as regiões observadas, sendo que, o estrato muscular mais desenvolvido foi o circular. No duodeno, os feixes musculares em ambos os estrados eram espessos e o tecido conjunto frouxo entre eles era escasso; no jejuno o tecido conjuntivo apresentou-se mais conspícuo e os feixes musculares mais delgados. No intestino grosso, houve uma diminuição da espessura dos estrados circular e longitudinal.

A túnica serosa era típica (Figura 5B), constituída por epitélio pavimentoso de células mesoteliais apoiado em delgada camada de tecido conjuntivo frouxo subjacente, a lâmina própria serosa.

## **4.2 Caracterização da mucosa ao microscópio óptico**

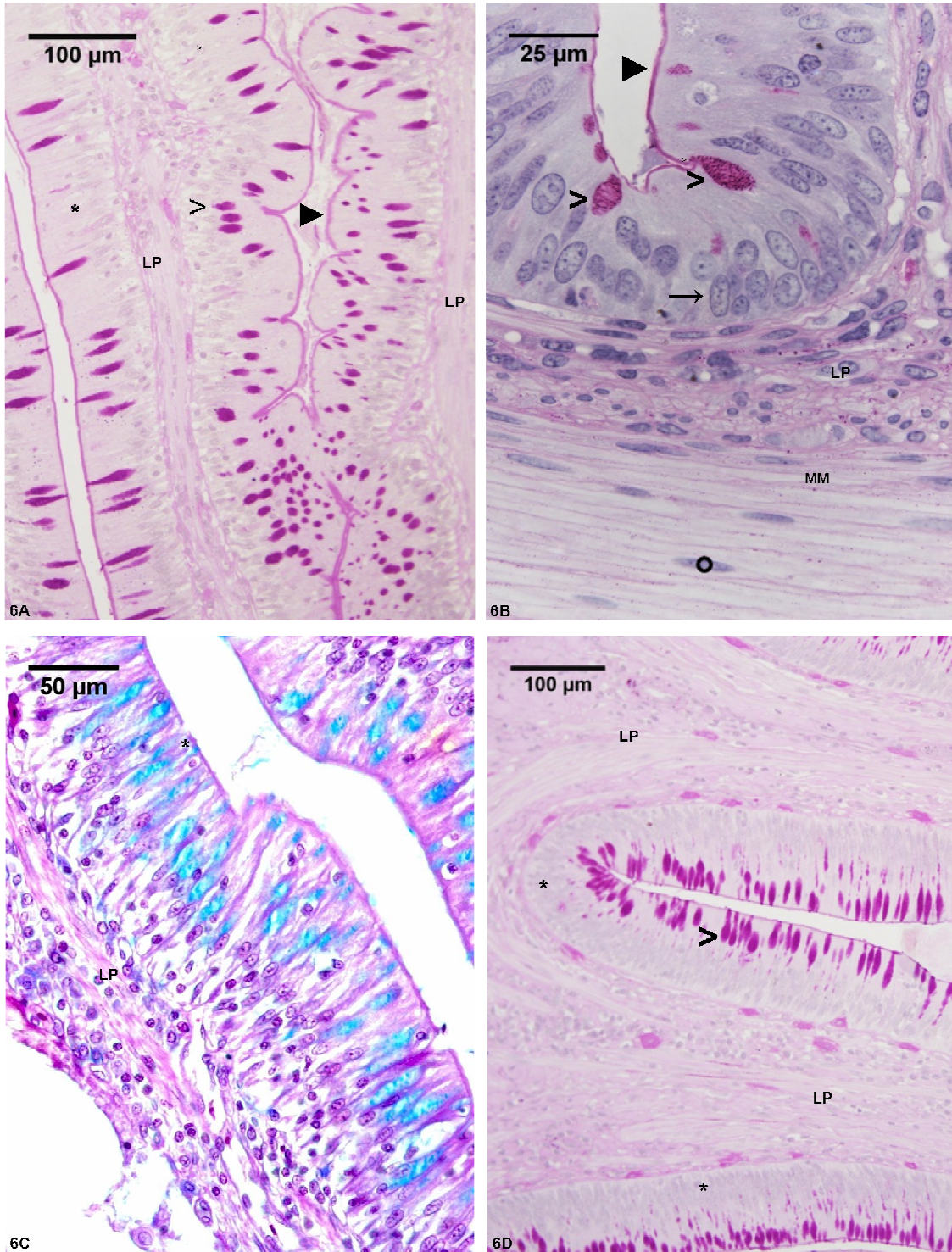
A caracterização da mucosa do intestino delgado e grosso compreende o detalhamento descritivo de sua composição (histologia e histoquímica) e a análise quantitativa (histometria).

### **4.2.1 HISTOLOGIA E HISTOQUÍMICA DA MUCOSA**

No epitélio de revestimento dos intestinos delgado e grosso (Figuras 6A-D) foram observados dois tipos celulares apoiados sobre a membrana basal, o epitelíócito colunar da vilosidade (epitelíócito absorptivo) e o exocrinócito caliciforme (célula caliciforme), embora linfócitos e granulócitos acidófilos tenham sido identificados infiltrados entre os epitelíócitos. A membrana basal apresentou-se fracamente marcada pela reação ao PAS.

O epitelíócito colunar da vilosidade (ECV) era o tipo celular predominante, possuindo formato prismático, citoplasma acidófilo, núcleo alongado e centralizado, com predomínio de eucromatina e nucléolo evidente e especialização de membrana apical evidenciada pelo *limbus striatus* (borda estriada), positivamente marcado pela reação ao PAS (Figuras 6A-C).





Figuras 6(A-D). Histoquímica do intestino delgado (A-C) e grosso (D) de *Caiman yacare*. Em A: epitélio colunar da vilosidade intestinal (→) entremeado pelo exocrinócito caliciforme (>) e *limbus striatus* (▶), ambos marcados positivamente pela reação PAS; em B: evidencia-se o *limbus striatus* e o exocrinócito caliciforme; em C: observa-se a reação positiva do exocrinócito caliciforme marcado em azul pelo alcian blue. Em D: exocrinócito caliciforme do intestino grosso. Túnica mucosa: epitélio colunar simples (→), lâmina própria (LP) e muscular da mucosa (MM); (\*) núcleo da célula muscular lisa. A-B, D: ácido periódico de Schiff; B: objetiva de imersão; C: alcian blue pH 1,0 contrastado pela hematoxilina.

O exocrinócito caliciforme (EC) foi mais abundante na parte caudal do jejuno e no intestino grosso em relação às demais regiões. Ele possuía forma de cálice, núcleo arredondado com predomínio de eucromatina, deslocado para a porção basal da célula e citoplasma apical pouco acidófilo onde se observou o produto de secreção celular. Essa secreção apresentou-se como grânulos citoplasmáticos grosseiros e corados em magenta pela reação positiva ao PAS. Também se apresentaram marcada positivamente pelo alcian blue pH 1 e 2,5 associado ao PAS, respectivamente, em azul claro (Figura 6C) e escuro.

Entre os epitelíocitos colunares da vilosidade no intestino delgado existiam poucos linfócitos e granulócitos acidofílicos infiltrados, mas no intestino grosso, apresentavam-se mais frequentes. Os linfócitos apresentaram-se com núcleo grande arredondado basófilo, com predomínio de heterocromatina e escasso citoplasma. Os granulócitos acidofílico apresentaram citoplasma abundante corados pela eosina, com poucos grânulos de forma poliédrica, mas de grande volume.

#### 4.2.2 HISTOMETRIA DA MUCOSA

Os valores médios obtidos para a frequência de vilosidades intestinais, para o comprimento do epitélio e espessura da mucosa mostraram semelhança entre as quatro regiões do intestino delgado, pois não foi verificada diferença estatisticamente significativa entre elas, diferentemente do observado entre essas regiões e o intestino grosso, onde todos esses parâmetros citados diminuíram com significância estatística (Tabela 1 e ANEXOS B1, B2 e B5).

Nas regiões do jejuno (parte cranial – 1908,12  $\mu\text{m}$  e parte caudal - 1947,93  $\mu\text{m}$ ), apresentam semelhanças estatísticas, no entanto, duodeno e jejuno diferiram estatisticamente entre si (Tabela 1 e ANEXO B3).

Os valores médios obtidos para o comprimento da lâmina própria da mucosa do intestino grosso (2066,58  $\mu\text{m}$ ) foram maiores do que aqueles encontrados para cada uma das quatro regiões do intestino delgado. A lâmina própria na região do duodeno descendente (2021,80  $\mu\text{m}$ ) e ascendente (1977,69  $\mu\text{m}$ ) estatisticamente apresentou semelhança para os valores obtidos. A relação entre comprimento do epitélio e comprimento da lâmina própria, foram semelhantes entre as quatro regiões do intestino delgado, diferindo significativamente do intestino grosso (Tabela 1 e ANEXO B4).

Tabela 1 - Parâmetros analisados nas diferentes regiões dos intestinos delgado e grosso, e respectivas médias, desvio padrão e grau de significância ( $p$ ).

Parâmetro	Região do órgão	Média	Desvio padrão	$P$
Frequência de vilosidades intestinais (unidade)	Duodeno descendente	8,17 <sup>a</sup>	1,65	$p < 0,05$
	Duodeno ascendente	7,89 <sup>a</sup>	1,75	
	Jejuno - parte cranial	8,68 <sup>a</sup>	2,46	
	Jejuno - parte caudal	9,11 <sup>a</sup>	1,98	
	Intestino grosso	6,31 <sup>b</sup>	1,79	
Comprimento do epitélio (CE) ( $\mu\text{m}$ )	Duodeno descendente	20009,21 <sup>a</sup>	3235,17	$p < 0,05$
	Duodeno ascendente	18699,25 <sup>a</sup>	3608,62	
	Jejuno - parte cranial	18465,82 <sup>a</sup>	3005,30	
	Jejuno - parte caudal	19696,46 <sup>a</sup>	3892,83	
	Intestino grosso	10168,21 <sup>b</sup>	3088,53	
Comprimento lâmina própria da mucosa (CLP) ( $\mu\text{m}$ )	Duodeno descendente	2021,80 <sup>a</sup>	110,52	$p < 0,05$
	Duodeno ascendente	1977,69 <sup>a</sup>	167,17	
	Jejuno - parte cranial	1908,12 <sup>b</sup>	192,40	
	Jejuno - parte caudal	1947,93 <sup>b</sup>	177,07	
	Intestino grosso	2066,58 <sup>c</sup>	35,43	
Relação CE/CLP ( $\mu\text{m}$ )	Duodeno descendente	9,95 <sup>a</sup>	1,84	$p < 0,05$
	Duodeno ascendente	9,51 <sup>a</sup>	1,92	
	Jejuno - parte cranial	9,81 <sup>a</sup>	2,05	
	Jejuno - parte caudal	10,15 <sup>a</sup>	1,91	
	Intestino grosso	4,91 <sup>b</sup>	1,46	
Espessura da mucosa ( $\mu\text{m}$ )	Duodeno descendente	1386,94 <sup>a</sup>	206,40	$p < 0,05$
	Duodeno ascendente	1339,96 <sup>a</sup>	218,81	
	Jejuno - parte cranial	1382,94 <sup>a</sup>	268,27	
	Jejuno - parte caudal	1370,93 <sup>a</sup>	163,97	
	Intestino grosso	876,19 <sup>b</sup>	288,82	

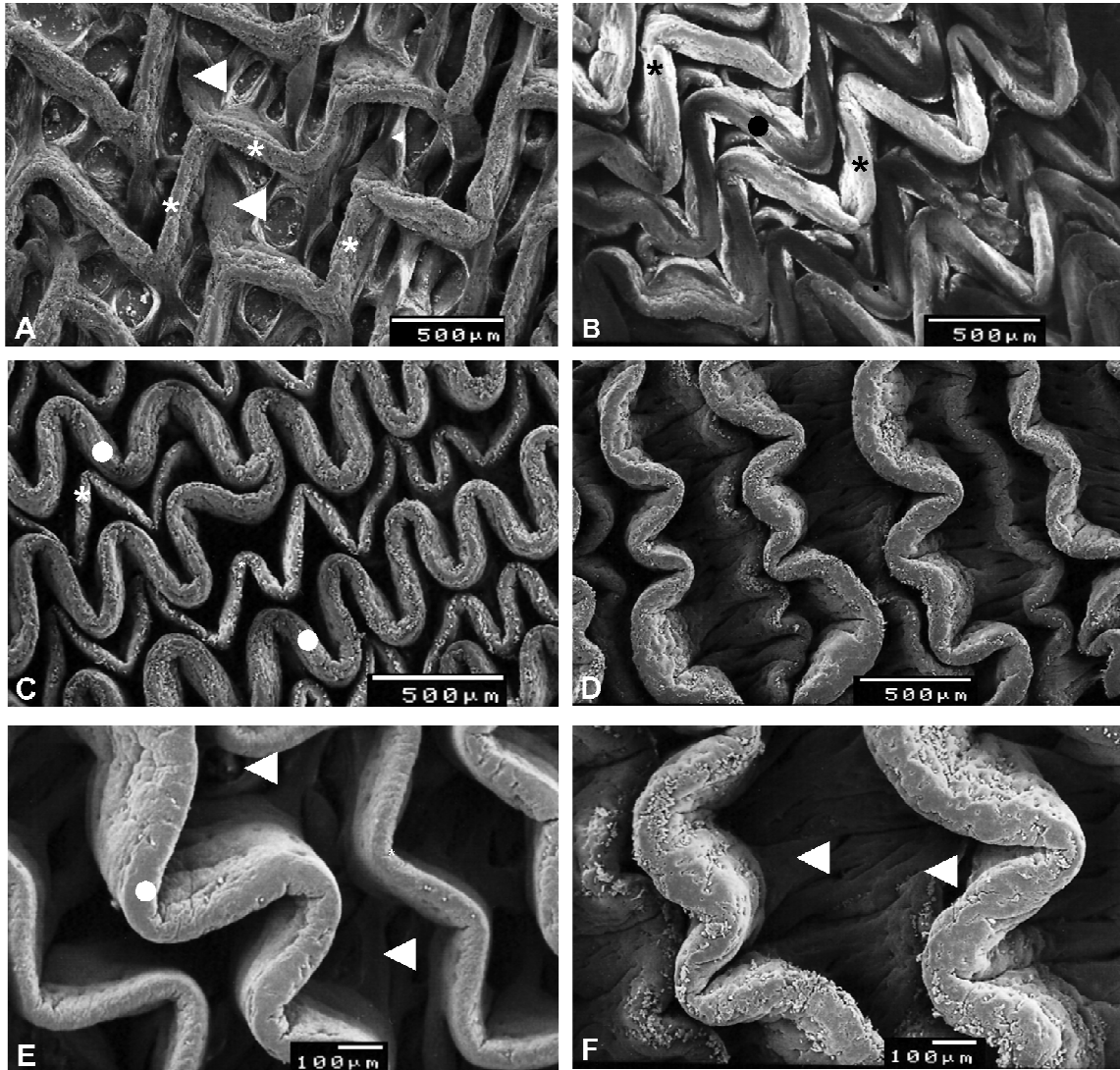
Letras diferentes indicam diferenças significativas entre as regiões ( $p = 0,05$ )

#### 4.3 Caracterização da mucosa ao microscópio eletrônico de varredura

O relevo da mucosa do intestino delgado do *C. yacare* apresentou-se constituído por elevações em forma de crista dispostas longitudinalmente. No entanto, essas cristas apresentavam segmentos curtos contínuos uns aos outros, mas em ângulo agudo entre si conferindo a essas projeções aspecto de zigue-zague (Figura 7A). No duodeno as cristas em zigue-zague possuem uma base ancorada por outras pregas, de menor altura e forma irregular, perpendiculares a cada ângulo da crista cuja margem livre é espessa e arredondada. As cristas em zigue-zague também foram observadas no jejuno, tanto na sua parte cranial (Figura 7B) quanto na caudal (Figura 7C), no entanto, nesta região elas apresentaram muito mais próximas uma das outras do que no duodeno. Além disso, cristas em zigue-zague espessas encontravam-se alternadas com outro tipo de crista, cujo ângulo não mais pontiagudo, mas arredondado conferia a mesma o aspecto de ondas. Na parte cranial do jejuno as cristas em zigue-zague eram mais espessas (Figura 7B) que

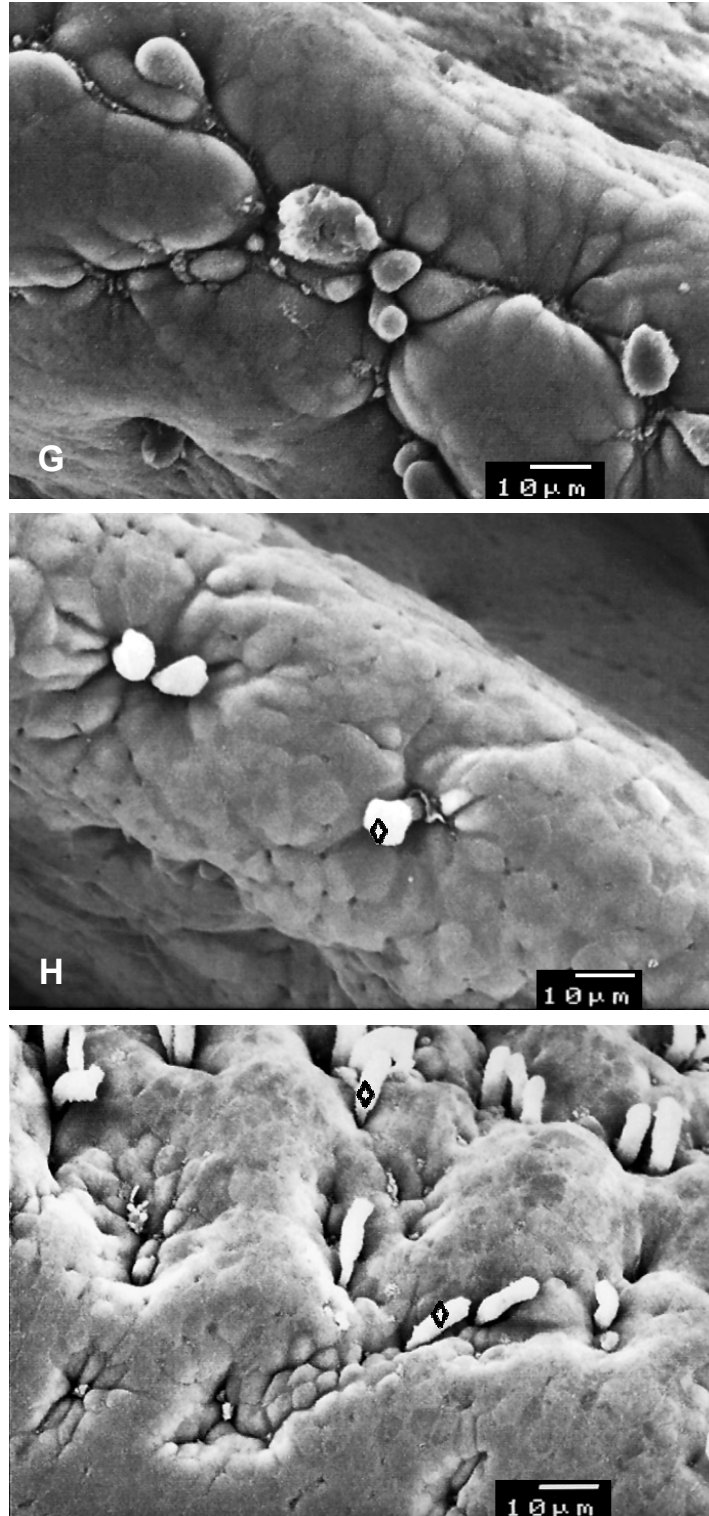
aquelas em forma de onda, já na parte caudal do jejuno havia uma inversão na aparência desses dois tipos de cristas. Dessa forma as cristas em zigue-zague passaram a ser mais delgadas, e as cristas em onda, mais espessas (Figura 7C). No intestino grosso as cristas apresentaram a forma de ondas irregulares e com amplitude muito menor do que observado na região caudal do jejuno (Figura 7D). Nesta região foram identificadas cristas em forma de onda de alturas diferentes e intercaladas entre si. Elas também apresentaram espaçamento entre si maior do que a região anterior. Mesmo sendo observadas pregas em forma de onda nas regiões do jejuno e do intestino grosso, a base das mesmas apresentou o mesmo arranjo descrito para as cristas em zigue-zague do duodeno (Figuras 7A, E-F).

A extremidade apical das células do epitélio foi observada em todas as regiões estudadas (Figuras 7G-I), variando entre elas a proporção de sua ocorrência. O epitelíócito colunar da vilosidade foi identificado como sendo o tipo mais freqüente, seguido das exocrinócito caliciforme, sendo este mais abundante no intestino grosso. Os limites celulares observados no epitelíócito colunar evidenciaram a tendência de sua forma poliédrica. Na membrana apical dessa célula foram observadas inúmeras microvilosidades. No exocrinócito pode-se observar a liberação de sua secreção mucosa, e em algumas regiões, áreas deprimidas entre os epitelíócitos puderam ser observadas, possivelmente relacionadas aos exocrinócitos reunidos em pequenos aglomerados.



Figuras 7A-F: Eletromicrografia de varredura da mucosa do intestino delgado e grosso de *C. yacare*. **A:** duodeno evidenciado os segmentos curtos formadores das cristas observar no jejuno - parte cranial a proximidade entre as cristas em zig-zag (\*) mais espessas, e as cristas em forma de ondas (●); **C:** no jejuno - parte caudal os dois tipos de cristas estão presentes mas as cristas em onda são mais espessas (comparar com a imagem anterior **B**). No intestino grosso (**D**) a amplitude da crista em onda é bem menor em relação a região do jejuno, observar as diferentes alturas dessas cristas. Notar no detalhe do jejuno parte caudal (**E**) e no intestino grosso (**F**) arranjo similar das pregas de ancoramento da crista encontrado no duodeno (◄).





Figuras 8G-I: Eletromicrografia de varredura da mucosa do intestino delgado e grosso de *C. yacare*. **G**: duodeno; **H**: no jejuno - parte caudal; **I**: intestino grosso. Observar em todas as imagens a superfície apical do epitelíocito colunar evidenciando a tendência de sua forma poliédrica indicada pelas imagens poligonais (de cinco ou seis lados) nesta superfície celular. Notar em **H-I** a secreção liberada pelos exocríncito calciforme (◊).

## 5 DISCUSSÃO

### 5.1 Estrutura da parede intestinal

A parede do intestino delgado e grosso de jacaré-do-pantanal (*Caiman yacare*) apresenta estrutura constituída de mucosa, muscular e serosa não sendo observada a submucosa, embora tenha sido descrita nesta mesma espécie por Jin et al. (1990) e por Kotzé et al. (1992) no crocodilo-do-Nilo. A presença de quatro túnicas é comum a todos os vertebrados (BANKS, 1992; GEORGE et al., 1998) todavia, alguns aspectos morfológicos divergem entre eles, como por exemplo, em vertebrados inferiores não foi relatado a presença de vilosidades intestinais (ANDREW e HICKMAN, 1974; PEREZ-TOMAS et al., 1990; GEORGE et al., 1998).

A túnica mucosa é constituída por epitélio, lâmina própria e muscular da mucosa foi semelhante à descrita para o jacaré-do-pantanal (JIN et al. 1990), animais domésticos (BANKS 1992, BACHA Jr. e BACHA 2003), galinha doméstica (BACHA JR. e BACHA, 2003), avestruz (MONTEIRO et al. 2009) e tartaruga verde (MAGALHÃES et al. 2010). De acordo com a região analisada foram observadas variações na forma das especializações da mucosa no *C. yacare*, desde vilosidades a pregas intestinais. Dentre as quatro regiões do intestino delgado, as vilosidades intestinais apresentam variação na sua forma, de digitiformes altas e ramificadas a projeções simples de ápice arredondado, até projeções irregulares e pouco ramificadas.

Essa característica evidencia a modificação pela qual essa especialização de mucosa foi submetida, até que outro tipo, as pregas intestinais típicas do intestino grosso surgissem. Jin et al. (1990) relataram a presença de projeções laterais das vilosidades, caracterizada neste experimento como ramificações ou divisões do eixo principal da vilosidades. Outros relatos mais recentes descreveram as projeções da mucosa do intestino delgado como sendo do tipo vilosidades e as do intestino grosso como pregas intestinais (JIN et al. 1990, BANKS 1992, BACHA Jr. e BACHA 2003, MONTEIRO et al. 2009, MAGALHÃES et al. 2010).

Segundo Reese (1913 e 2000) a mucosa intestinal apresentava pregas numerosas arranjas de modo complexo, termo atualmente não empregado para a especialização de mucosa no intestino delgado, no entanto, os autores foram unânimes em afirmar que esse arranjo se torna menos complexo à medida que se

direciona caudalmente no sentido do fluxo da ingesta (REESE 1913 e 2000, JIN et al. 1990, BANKS 1992, KOTZÉ et al. 1992, BACHA Jr. e BACHA 2003, MONTEIRO et al. 2009, MAGALHÃES et al. 2010). Além disso, as especializações de mucosa, seja qual for a sua forma, constituem-se de importante estrutura amplificadora de superfície para a ação das enzimas digestivas e absorção dos nutrientes.

As glândulas intestinais (glândulas de Lieberkühn) são caracterizadas pela invaginação do epitélio na lâmina própria subjacente (BANKS 1992), arranjo comum em aves (GEORGE et al., 1998; BACHA Jr. e BACHA 2003, MONTEIRO et al. 2009) e a maioria do mamíferos (BANKS 1992, BACHA Jr. e BACHA 2003). Estas glândulas não foram relatadas em vertebrados inferiores (ANDREW e HICKMAN, 1974; PEREZ-TOMAS et al., 1990; GEORGE et al., 1998), assim como, não foram observadas no *C. yacare*, diferentemente do relato de Jin et al. (1990), que afirmaram a presença de glândulas intestinais pouco desenvolvida no duodeno, e por Kotzé et al. (1992), que se referiram a todo o intestino; semelhante ao observado por Magalhães et al. (2010) na tartaruga verde. Jin et al. (1990) e Magalhães et al. (2010) relataram ainda, a presença dessas glândulas intestinais no intestino grosso, diferente do observado neste experimento.

É provável que a proliferação celular dos epitelíócitos em *C. yacare* ocorra na base das vilosidades, uma vez que não há glândulas intestinais, como ocorre no intestino dos vertebrados superiores (REECE, 2008).

Segundo Banks (1992) a submucosa é uma túnica constituída de tecido conjuntivo frouxo levemente mais denso do que aquele observado na lâmina própria da túnica mucosa, o que não foi verificado nesta espécie corroborando as informações relatadas por Reese (1913 e 2000) para o *Alligator mississippiensis*. Embora ela tenha sido descrita em vertebrados não-mamíferos como uma estreita faixa de tecido conjuntivo frouxo, ausente de glândulas da submucosa por Perez-Tomas et al. (1990); David et al. (1992); George et al. (1998) e Pereira (2000).

A presença da submucosa foi descrita por Kotzé et al. (1992) para o crocodilo-do-Nilo; Banks (1992) e Bacha Jr. e Bacha (2003) para os animais domésticos; por Bacha Jr. e Bacha (2003) para *Gallus gallus domesticus* e por Hildebrand e Goslow (2006) para outros répteis e aves, embora esses autores referiram-se genericamente a várias espécies, assim como Monteiro et al. (2009) e Magalhães et al. (2010) relataram, respectivamente, para a avestruz (*Struthio camelus*) e para a tartaruga verde (*Chelonia mydas*).

Glândulas submucosas (glândulas de Brünner) não foram identificadas no *C. yacare* neste estudo, embora Jin et al. (1990) tenham descrito a túnica submucosa, esses autores também não as observaram, fato também relatado em avestruz (MONTEIRO et al. 2009) e tartaruga verde (MAGALHÃES et al. 2010).

Na túnica muscular do intestino de *C. yacare*, o estrato muscular circular foi o mais desenvolvido conforme descrito por Reese (1913, 2000) e Jin et al. (1990), embora Reese (1913, 2000) relatou que o estrato circular é duas vezes mais espesso que o longitudinal, e Jin et al. (1990), se referiram ao longitudinal como sendo cinco vezes mais delgado que o estrato circular. Reese (1913, 2000) indicou em suas figuras uma relativa diminuição na espessura da túnica mucosa entre as três regiões do intestino delgado por ele analisadas, conforme também se observou no *C. yacare*. Monteiro et al. (2009) relataram que no intestino delgado e grosso de avestruz o estrato longitudinal foi mais delgado do que o circular.

Outro aspecto observado no *C. yacare* foi o aumento de tecido conjuntivo entre os feixes musculares nas regiões mais caudais do intestino delgado e grosso, segundo Reese (2000) a variação no diâmetro do intestino entre animais em hibernação e animais em forrageio ocorreu principalmente pelo aumento na espessura do tecido conjuntivo e da túnica muscular, uma vez que não observou mudanças na espessura da mucosa ou na complexidade das pregas da mesma. Kotzé et al. (1992) afirmaram também a presença de distintas camadas de tecido conjuntivo denso entre os feixes musculares.

A constituição da serosa descrita por Reese (1913, 2000) foi de tecido conjuntivo denso repleto de vasos sanguíneos diferente do observado em *C. yacare*.

## **5.2 Histologia e histoquímica da mucosa**

O epitélio da túnica mucosa no *C. yacare* é do tipo colunar simples conforme já caracterizado por Jin et al. (1990) nesta mesma espécie, para o crocodilo-do-Nilo por Kotzé et al. (1992), para os animais domésticos (BACHA Jr. e BACHA 2003) e na avestruz (MONTEIRO et al. 2009). No entanto, Reese (1913, 2000) relatou a natureza estratificada do mesmo, possivelmente ou pela qualidade óptica do material produzido na época ou por ter investigado animais em hibernação conforme relatado por Starck et al. (2007).

Os tipos celulares predominantes neste epitélio são semelhantes ao descrito por diversos autores em diferentes espécies, e constituía-se de epitelíócito colunar da vilosidade (ECV) e do exocrinócito caliciforme (EC), respectivamente designados anteriormente, de epitelíócito absorptivo e célula caliciforme. Apesar dessa diferença de nomenclatura, as características desses tipos celulares descritos pelos autores (REESE 1913 e 2000, JIN et al. 1990, BANKS 1992, KOTZÉ et al. 1992, BACHA Jr. e BACHA 2003) mostraram se tratar dos mesmos tipos celulares. Apenas uma pequena diferença foi observada na posição do núcleo do ECV, neste estudo localizado centralmente em relação ao maior eixo da célula, diferente do relato apresentado por Jin et al. (1990) onde o mesmo posicionou-se na base, provavelmente em virtude dos animais deste experimento estarem em jejum, corroborando a afirmação de Starck et al. (2007). que compararam as diferenças do epitélio em condições de jejum e forrageio.

O EC não foi observado no estudo de Reese (1913 e 2000) provavelmente devido ao fato dos animais em questão estarem em estado de hibernação, uma vez que nos relatos de Jin et al. (1992), Banks (1992) e Bacha Jr. e Bacha (2003), assim como no presente estudo, esse tipo celular foi freqüente, principalmente na parte caudal do jejuno e no intestino grosso.

No *C. yacare* a presença mais freqüente de linfócitos entremeados aos epitelíócitos colunares no intestino grosso reflete as necessidades de proteção deste órgão contra microrganismos invasores, conforme relatado por Sartori (2009) que considera a cloaca como uma “porta” de entrada para microrganismos.

A histoquímica dos componentes da mucosa evidenciou as mucinas secretadas pelo EC, cuja natureza variou de neutra, conforme reação positiva do conteúdo celular e do *limbus striatus* ao PAS, a ácida sulfatada pela marcação desse mesmo conteúdo celular pelo alcian blue, associado ou não ao PAS. A membrana basal, embora marcada fracamente pelo PAS, constituiu-se de proteoglicanas neutras. A variação do pH da secreção mucosa implica na coexistência de diferentes componentes desse produto, enquanto em alguns répteis foram observadas somente mucinas ácidas (MADRID et al., 1989) ou neutras (PEREIRA, 2000). O muco secretado na luz do intestino lubrifica a ingesta auxiliando sua passagem ao longo do canal alimentar sem promover agressões mecânicas a mucosa, já no intestino grosso, auxilia no deslizamento das fezes (GEORGE et al. 1998). Além da função lubrificante, as mucinas ácidas podem proteger o muco

intestinal da ação degradativa de glicosidases fecais (RHODES et al., 1985), enquanto as mucinas neutras, especialmente no duodeno, podem neutralizar o material ácido recebido do estômago (DUELLMAN e TRUEB, 1985).

A lâmina própria da túnica mucosa no *C. yacare*, constituída de tecido conjuntivo frouxo, também foi descrita por Jin et al. (1990), Banks (1992), Bacha Jr. e Bacha (2003), Monteiro et al. (2009), Magalhães et al. (2010) nas diversas espécies investigadas por esses autores, embora Reese (1913, 2000) relatou a natureza fibrosa da mesma associada a tecido linfático. Além disso, esses autores relataram a presença de linfócitos nesta região, designado de infiltração linfocitária por Jin et al. (1990) e Kotzé et al. (1992), nódulos linfáticos por Banks (1992), agregados de nódulos linfáticos ou Placas de Peyer por Bacha Jr. e Bacha (2003) e de acúmulos de linfócitos por Magalhães et al. (2010), no entanto, provavelmente essa diferença refira-se apenas ao termo empregado, e não ao tipo celular encontrado. Em *C. yacare* esses aglomerados de linfócitos na lâmina própria foram designados de nódulos linfáticos solitários, conforme consta na *Nomina Histologica*.

Outro aspecto relevante dos nódulos linfáticos solitários foi sua distribuição, pois em *C. yacare* foram mais freqüentes na parte caudal do jejuno e no intestino grosso, semelhante ao descrito por Banks (1992) em relação aos animais domésticos.

A muscular da mucosa, constituída por fibras musculares lisas dispostas longitudinalmente é contínua aos dois feixes de fibras musculares, que partindo da muscular da mucosa, penetraram no eixo da vilosidade em direção ao ápice. Esse arranjo das fibras musculares lisas provavelmente possibilita a mobilidade da vilosidade, o que pode ser verificado pelos diferentes graus de dobramento de sua superfície, conferindo aspecto enrugado à mesma, assim como a muscular da mucosa possibilitou o movimento da mucosa como um todo, favorecendo a mistura do conteúdo intestinal.

No *C. yacare*, a muscular da mucosa era discreta na região do duodeno e mais conspícua na porção caudal do jejuno e intestino grosso, constituindo-se única camada, diferente do descrito por Jin et al. (1990) que a referiu como dupla na região do intestino delgado e tripla no intestino grosso. Kotzé et al. (1992) afirmaram que a muscular da mucosa consistia principalmente da camada longitudinal externa, sendo a camada circular interna rudimentar ou ausente. Monteiro et al. (2009) e Magalhães et al. (2010) não se referiram a variação de sua espessura ao longo dos

intestinos delgado e grosso, mas a descreveram como constituída de uma única camada.

### **5.3 Histometria da mucosa**

A característica do epitelíócito colunar da vilosidade no *C. yacare* corroboraram a descrição de Starck, Cruz et al., (2007) para animais em jejum, no entanto, a espessura da mucosa obtida no *C. yacare* não pode ser comparada a desses autores, por não se verificar o uso do mesmo critério de mensuração da mesma, mesmo que se proceda à correspondência das diferentes unidades de medida utilizadas.

A mensuração da frequência de vilosidades intestinais, comprimento do epitélio, da lâmina própria e espessura da mucosa mostraram ser adequadas para a diferenciação entre intestino delgado e grosso. O mesmo não foi observado entre as quatro regiões do intestino delgado, ou seja, a caracterização dessas partes do ponto de vista estrutural, não deve ser realizada somente por métodos quantitativos, mas também por métodos macroscópicos, microscópicos descritivos e ultraestruturais associados.

Assim como mencionado por Jin et al. (1990) e observado no *C. yacare*, a descrição de todos os componentes estruturais da parede desses quatro segmentos do intestino delgado, acrescido da histometria de outras túnicas e não somente da mucosa, poderiam caracterizar melhor cada uma dessas regiões.

As regiões do duodeno e jejuno apresentaram valores médios estatisticamente significativos e distintos, o que sugere uma possível diminuição do comprimento da lâmina própria em direção às regiões mais caudais do intestino delgado.

### **5.4 Microscopia eletrônica de varredura da mucosa**

O relevo da mucosa do intestino de *C. yacare* apresentou semelhança ao crocodilo-do-Nilo (*Crocodylus niloticus*) e ao cágado-de-vanderhaeger (*Mesoclemmys vanderhaeger*), no que se refere às pregas ou cristas da mucosa na forma de zigue-zague, respectivamente, conforme relatado de Kotzé e Soley (1995) e Pinheiro (2009), embora este autor tenha realizado estudos macroscópicos, no

entanto, é possível que esse padrão observado se mantenha, mesmo que seja investigado ao microscópio eletrônico de varredura. Por outro lado, as pregas da região do duodeno são menos complexas do que as relatadas por Kotzé e Soley (1995), sendo o tipo de prega em forma de trave, descrito por eles, correspondente aos pontos de ancoramento observados neste experimento, estruturas essas menos complexas e com padrão definido, ou seja, em cada ângulo da crista em zigue-zague há um prega que embora tenha forma irregular sua disposição é constante.

Na região do jejuno surge um arranjo de diferente do relatado no duodeno, onde se observou dois tipos de pregas intercaladas entre si; o primeiro tipo já descrito como pregas em zigue-zague, e o segundo tipo, pregas semelhantes a ondas, diferentemente do relato de Kotzé e Soley (1995), que descreveram dois tipos de pregas primárias longas e forma de folha. No crocodilo-do-Nilo também não foi observado a variação entre a espessura nos dois tipos de pregas citados pelos autores, contrapondo os achados no *Caiman yacare*, que embora também apresente dois tipos de pregas, elas se alternam não só na sua disposição, quanto na sua espessura e localização ao longo do intestino delgado.

Em relação ao intestino grosso, tanto no crocodilo-do-Nilo quanto no jacaré-do-pantanal as pregas eram mais baixas e irregulares do que na região que a antecedia, no entanto, predominava no *C. yacare* as pregas em forma de ondas, sendo, o arranjo entre elas, constituído por pregas altas intercaladas as baixas. As estruturas em forma de roseta relatadas por Kotzé e Soley (1995) não foram observadas neste estudo, provavelmente devido ao fato de que a região do intestino grosso coletado para este experimento não ter sido o reto.



## 6 CONCLUSÕES

A estrutura da parede do intestino delgado e grosso do jacaré-do-Pantanal é constituída pelas túnicas mucosa, muscular e serosa.

A mucosa é formada por epitélio de revestimento do tipo cilíndrico simples constituído pelo epitelíócito colunar da vilosidade e o exocrinócito caliciforme; lâmina própria de tecido conjuntivo frouxo e muscular da mucosa única. A composição da secreção do exocrinócito caliciforme variou de neutro a ácido. Não foi observada a presença de glândulas intestinais.

A túnica muscular é constituída por dois estrados, o circular e o longitudinal, sendo o estrato circular o mais desenvolvido.

A serosa é típica.

As especializações da mucosa observadas no intestino delgado e grosso, respectivamente, foram vilosidades e pregas intestinais, e ao longo das regiões dos intestinos, apresentaram diminuição de sua complexidade.

Glândulas submucosas (glândulas de Brünner) não foram identificadas no *C. yacare*.

A histometria da mucosa demonstra diferença estatisticamente significativa entre o intestino delgado e grosso, não sendo a mensuração da mucosa, desconsideração às demais túnicas da parede intestinal, instrumento capaz de caracterizar as quatro partes do intestino delgado.

A microscopia eletrônica de varredura evidenciou a presença de 1 tipo de prega ou crista no duodeno e 2 tipos nas demais regiões analisadas. Elas apresentaram variação de forma, espaçamento, altura e a amplitude entre as regiões.

Embora a estrutura da parede intestinal de *C. yacare* seja semelhante à de outros crocodilianos, a da tartaruga verde e avestruz, respectivamente, representantes de outro grupo de répteis e aves, pormenores que caracterizem a espécie e possa ser correlacionado a histofisiologia e comportamento alimentar, ainda se fazem necessários para que o manejo nutricional da espécie em cativeiro seja incrementado.

## 7 REFERÊNCIAS

ABDO, M.S.A.; DA SILVA, 2004. **Limnological characteristics of water bodies of the Corutuba Nesting Site in Brazil's Pantanal**, *Acta Limnological Brasiliensia*, SP. v 4, n. 016, p 359-368.

ADAMOLI, J.; 1982, O Pantanal e suas relações fitogeográficas com os cerrados. Discussão sobre o conceito de “Complexo do Pantanal”, In: **Anais do XXXII Congresso Nacional de Botânica**, Teresina PI. p. 109-119.

ALEIXO, V.M.; COTTA, T.; LOGATO, P.V.R.; OLIVEIRA, A.I.G.; FIALHO, E.T. Efeitos do uso de farelo de soja e sistemas de alimentação sobre o desempenho de filhotes de jacaré do pantanal (*Caiman yacare* DAUDIN, 1802). **Ciência e Agrotecnologia**, Lavras-MG, v. 26, n. 2, p. 411-417. 2002.

AMARAL FILHO, Z.P., 1986, Solos do Pantanal Mato-grossense. In: *Simpósio sobre Recursos Naturais e Socioeconômicos do Pantanal*. Corumbá, MS. p.91-104.

ANDREW, W.; HICKEMAN, C.O. **Histology of the vertebrates. A comparative text**. Saint Louis: The C. V. Mosby Company, 1974. 439 p.

AYARZAGUEÑA, J. Ecología del Caiman de anteojos o baba *Caiman crocodilus* en los llanos de Apure – Venezuela. **Diñana Acta Vertebrata**, v. 10, n. 3, p.135, 1983.

BACHA JR., W.J.; BACHA, L.M. Sistema digestório. In: \_\_\_\_\_ **Atlas colorido de histologia veterinária**. 2ª. ed., São Paulo: Roca, 2003. p. 195-273.

BANKS W.J. **Histologia Veterinária**. 2ª. ed. Manole, São Paulo. 1992. p. 426-428.

BRASIL. Instituto Brasileiro do Meio Ambiente e dos Recursos Naturais Renováveis - IBAMA. 2008. Instrução normativa nº. 169, de 20 de fevereiro de 2008. Diário Oficial da União, Brasília, DF, 21 fev. 2008. Seção 1, p.57-59.

BRAZAITIS, P.; YAMASHITA, C.; REBELO, G.H. Central South America Caiman Study: Phase I: Central and Southern Brazil. In: WORKING MEETING OF THE CROCODILE SPECIALIST GROUP, 9, 1990, Papua, New Guinea. **Proceedings...** 62 p. Papua, New Guinea: CITES, 1990. 62 p.

BROWN Jr.K.S., 1986, Zoogeografia da região do Pantanal Mato-grossense. In: **Simpósio sobre Recursos Naturais e Socioeconômicos do Pantanal**. Corumbá, MS. p.137-178.

BUSBY, A.B. Form and function of the jaw musculature of *Alligator mississippiensis*. **Dissertation Abstracts**, Ann Arbor, v. 43, n. 6, p. 1696, 1982.

CHIASSON, R.B. In: **Laboratory anatomy of the alligator**. Tucson, Arizona: University of Arizona, 1962. p. 36.

COTT, H.B. Scientific results of an inquiry into the ecology and economic status of the Nile crocodile *Crocodilus niloticus* in Uganda and Northern Rodesia. **Transactions of the Zoological Society of London**, London, v. 29, p. 211-356, 1961.

CROCODILE SPECIALISTS GROUP – (CSG). **Crocodylian biology: classification of living crocodylians**. Austrália, 2008-2010. Disponível em: <http://www.iucncsg.org/ph1/modules/Crocodylians/crocfacts-t3.html>. Acesso em: 03 de fev. 2011.

COULSON, R.A.; HERNANDEZ, E. T. Intermediary metabolism of reptiles. In: Florkin M. and Sheer B. T. (Ed.), **Chemical Zoology**. v. 9, New York: Academic Press, 1974. p. 217-247.

DA SILVA, C.J. 1990. **Influência da variação do nível d'água sobre a estrutura e funcionamento de uma área alagável do Pantanal Matogrossense (Pantanal de Barão de Melgaço, Município de Santo Antônio do Leverger e Barão de Melgaço-MT)**. São Carlos, SP. (Tese) UFScar, Universidade Federal de São Carlos. 250p.

DA SILVA, C.J.; ESTEVES, F.A. 1995. **Dinâmica das características limnológicas as baías Porto de Fora e Acorizal (Pantanal de Mato Grosso) em função da variação do nível da água**. *Oecologia Brasiliensis* (I) Estrutura, Funcionamento e Manejo de Ecossistemas Brasileiros. In: ESTEVES, F.A. (ed). p. 47-60.

DAVID, R.C.; MENIN, E.; MATOS, G.T. Histologia do aparelho digestivo de *Coragypys atratus brasiliensis* Bonaparte, 1850 (Falconiformes, Cathartidae). **Revista Ceres**, v. 39, n. 222, p. 153-176, 1992.

DELANY, M.F.; ABERCROMBIE, C.L. American Alligator food habits in North-central Florida. **Journal of Wildlife Management**, Menasha, v. 50, n. 2, p. 348-353, 1986.

DELLMAN, H.D., BROWN, E.M. **Histologia veterinária**. Rio de Janeiro: Guanabara Koogan. 1982. 397 p.

DIEFENBACH, C.O. Gastric function in *Caiman crocodilus*. Effect of temperature on pH and proteolysis. **Comparative Biochemistry and Physiology**, London, v. 51A, p. 267-274, 1975a.

DIEFENBACH, C.O. Gastric function in *Caiman crocodiles*. Rates of gastric digestion and gastric mobility as a function of temperature. **Comparative Biochemistry and Physiology**, London, v. 51A, p. 259-265, 1975b.

DIEFENBACH, C.O. Regurgitation is normal in crocodilia. **Ciência e Cultura**, São Paulo, v. 33, n.1, p. 82-83, 1981.

DIEFENBACH, C.O. Thermal and feeding relation of *Caiman latirostris*. **Comparative Biochemistry and Physiology**, London, v. 89A, p. 145-155, 1988.

DUELLMAN, W.E.; TRUEB, L. **Biology of amphibians**. New York: McGraw-Hill Book Company. 1985. 610 p.

FRANCISCO, L.R. **Répteis do Brasil: manutenção em cativeiro**. S. José dos Pinhais: Amaro, 1997. p.13.

FRIERBERG, M.A. **El yacare nato**. In: MONTES, G. (ed.) **Fauna Argentina: el yacare nato**. Buenos Aires: Centro Editor de América Latina, 1983. p. 30.

GABE, M. Répartition des cellules histaminergiques dans la parvis gastrique de quelques reptiles. **Comptes Rendus Academie des Sciences.**, Paris, v. 273, p. 2287-2289, 1971.

GABE, M.; SAINT-GIRONS, H. Contribution al'histologie de L'estomac des lépidossauriens (Reptilis). *Zoologische Jahrbücher.* v. 89, p. 572-599, 1972.

GARNET, S.T. The consequences of slow quitin digestion on crocodilian diet analysis. **Journal of Herpetology**, Athems, v. 19, n. 2, p. 303-304, 1985.

GEORGE, L.L.; ALVES, C.E.R.; CASTRO, R.R.L. **Histologia comparada**. São Paulo: Editora Roca. 1998. 286p.

GORZULA, S.; RENDON Ecologia de *Crocodilus crocodilus* en la Guyana Venezolana. In: **SEMINARIO DE CHIGUIRES Y BABAS**, 2., Maracay, Venezuela. **Segundo...** Maracay, Venezuela, 1976.

GOULART, C.E.S. Alimentação, forrageamento e dieta. In: **Herpetologia, herpetocultura e medicina de répteis**. Rio de Janeiro: L.F. Livros de Veterinária, 2004. p. 150-156.

HILDEBRAND, M.; GOSLOW, G. **Análise da estrutura dos vertebrados**. 2ª ed. São Paulo: Atheneu, 2006. p. 201-218.

INTERNATIONAL COMMITTEE ON VETERINARY HISTOLOGICAL NOMENCLATURE - ICVN. **Nomina histologica**, 2ª. ed., 1994. p. 5-6, 13-16.

JACOBESHAGEN, E. Zur morphologie, des oberflächlichen celiefs der rumpf der muschleirnhaut der reptilien. **Zena Zoologisch Naturwise.**, v. 56, p. 361-430, 1920.

JACOBESHAGEN, E. Handbuch der vergleichenden Anatomie der Wierbeltiere. **Urban und Schwarzenbel Journal**, Berlin and Wien, v. 3, p. 563-724, 1937.

JIN, SM.; MARUCH, SMG.; RODRIGUES, MAM.; PACHECO, P. Histologia geral dos intestinos do *Caiman crocodilus yacare* (DAUDIN, 1802) (Crocodylia: Reptilia). **Revista Brasileira de Zoologia**, v. 7, n. 1-2, p. 111-120, 1991.

KOTZÉ, S.H.; SOLEY, J.T. Scanning electron microscopy study of the intestinal mucosa of the Nile crocodile (*Crocodylus niloticus*). **Journal of Morphology**, v. 225, p. 169-178, 1995.

KOTZÉ S.H.; Van der MERWE, N.J.; Van ASWEGEN, G.; SMITH, G.A. A light microscopical study of the intestinal tract of the Nile crocodile (*Crocodylus niloticus*, Laurenti 1768). **Onderstepoort Journal of Veterinary Research.**, v. 59. n. 4. p. 249-52. 1992.

LANG, J.W. Crocodylian Thermal behaviors alligators vs crocodiles. **American Zoologist**, Thousand Oaks, v. 19, p. 975, 1979.

LEICA QWin Microsistem, 2005. Morphometrical Processing and analysis. Disponível em: <[www.leicamicrosystems.com./NEW\\_QWin\\_V3\\_Eng](http://www.leicamicrosystems.com./NEW_QWin_V3_Eng)>. Acesso em: 03 de junho de 2008.

LUISE S.B., MAITO F.L.D.M., RADOS P.V. & BARBACHAN J.J.D. Uso de cortes semi-seriados no diagnóstico das lesões inflamatórias periapicais. *Revista Brasileira de Patologia Oral*, versão HTML. Disponível em: <<http://www.patologiaoral.com.br/texto92.asp>> Acesso em: 18/09/2009.

LUPPA, H. Histology of the digestive tract. In: Gans, C. (ed.) **Biology of the Reptilian**. London: Academic Press, 1977. v. 6, p. 225-313.

MACIEL, F.R.; LOGATO, P.V.R.; FIALHO, E.T.; FREITAS, R.T.F.; ALEIXO, V.M. Coeficiente de digestibilidade aparente de cinco fontes energéticas para o jacaré do pantanal (*Caiman yacare*, Daudin, 1802). **Ciência e Agrotecnologia**, Lavras-MG, v. 27, n. 3, p. 675-680. 2003.

MADRID, J.F.; BALLESTA, J.; PASTOR, L.M.; PEREZ-TOMAS, R.; HERNANDEZ, F. Distribution of mucins in the mucosa of the digestive tract of reptiles: a Histochemical study. **Acta Histochemica**, v. 85, p. 117-129, 1989.

MAGALHÃES-SCHESSEL, R.M.T., 1996, **Comportamento de algumas variáveis limnológicas num ciclo nictimeral e anual, na baía Acurizal, Pantanal Matogrossense, Barão de Melgaço-MT**, Brasil, Dissertação de mestrado. Universidade Federal de Mato Grosso, Instituto de Biociências, Cuiabá, Brasil, 77p.

MAGALHÃES, M.S.; FREITAS, M.L.; SILVA, N.B.; MOURA, C.E.B. Morfologia do tubo digestório da tartaruga verde (*Chelonia mydas*). **Pesquisa Veterinária Brasileira**, v. 30, n. 8, p. 676-684, 2010.

MAGNUSSON, W.E. Anomalous records of the occurrence of *Paleosuchus trigonatus*. **Herpetological Review**, Athens, v. 17, p. 84-85, 1986.

MEDEN, F. El desarrollo de la herpetologia en Colombia. **Revista de la Academica Colombiana de Ciencias Exatas, Físicas e Naturales**, Bogotá, v. 13, n. 50, p. 149-199, 1969.

MONTEIRO, C.M.R.; SOUZA, N.T.M.; CARVALHO, R.G.; SOUZA W.M. Análise histológica do trato gastrintestinal de avestruzes jovens (*Struthio camelus* Linnaeus, 1758). **Biotemas**, v. 22, n. 3, p. 149-155. 2009.

MOURÃO, G. M., 1989, **Limnologia comparativa de três lagoas (duas “baías” e uma “salina”) do Pantanal de Nhecolândia**. São Carlos UFSCar, Dissertação de mestrado, 135p.

NUNES, J.R.S. **Variação diária das características limnológicas da baía dos coqueiros, Pantanal de Poconé – MT**, *UNICiências*, vol.10, 2006, p. 31-46.

PARSONS, T.S.; CAMERON, J.E. Internal Relief of the Digestive Tract. In: **Biology of Reptilia**. Carl Gans (ed.) London and New York: Academic Press, v. 6, 1977. p. 159-224,

PEREIRA JG. 2000. **Estudos histológico e histoquímico do tubo digestivo e do pâncreas do *Kinosternon scorpioides* Linnaeus, 1766 (Reptilia, Chelonia, Kinosternidae), muçua**. Dissertação de Mestrado: Universidade Federal de Viçosa, Viçosa-MG. 148 p.

PEREZ-TOMAZ, R.; BALLESTA, J.; MADRID, J.F.; PASTOR, L.M.; POLAK, J.M. Comparative immunohistochemical study of the gastroenteropancreatic system of three reptiles. **General and Comparative Endocrinology**, v. 76, p. 171-191, 1989.

PINHEIRO J.N. 2009 **Morfologia de aparelho digestório do cágado sul-americano *Mesoclemmys vanderhaegei* (BOUR 1973)**. Dissertação de Mestrado: Universidade Federal de Mato Grosso. Cuiabá-MT. 66 p.

PINTO-SILVA, V., 1991, **Variação diurna dos principais parâmetros limnológicos nos lagos Recreio e Buritizal – Pantanal Mato-grossense, Barão de Melgaço**, (tese). UFScar – Universidade Federal de São Carlos, Departamento de Ciências Biológicas. p. 322.

POOLEY, A.C. Dieta y hábitos alimentares. In: ROSS, C.A. (ed.) **Cocodrilos y Caimanes**. Espanha: Fundacion “La Caixa” de Museu Nacional de Ciência. 1990. p. 76-77.

POOLEY, A.C. Food and Feeding Habits. In: ROSS, C.A. (ed.) **Crocodiles and Alligators**. New York: Facts On Files, 1989. p. 76-77.

REECE, W.O. 2008. **Anatomia funcional e fisiologia dos animais domésticos**. São Paulo: Roca. 468 p.

REESE, A.M. **The alligator and its allies**. Landisville, PA. Arment Biological Press. 2000. p. 97-117.

REESE, A.M. 1913. **The histology of the enteron of the Florida alligator.** Anatomical Record. v. 7. n. 4. p. 105-129.

REISS, R.H.; LYONS, W. Histology of the small and large intestine of the common green snake. *Thamanophus sirtalis*. I. Duodenum, **Wasmann Colect.**, v. 5, n. 3, p. 81-88, 1943.

RHODES, J.M.; BLACK, R.R.; GALIMORE, R.; SAVAGE, A. Histochemical demonstration of desialitization and desulphation of normal and inflammatory bowel disease rectal mucus by fecal extracts. **Journal of Gastroenterology and hepatology**, v. 26, p. 1312-1318, 1985.

RUEDA-ALMONACID, J.V.; CARR, J.L.; MITTERMEIER, R.A.; RODRIGUES-MAHECHA, J.V.; MAST, R.B.; VOGT, R.C.; RHODIN, A.G.J.; OSSA-VELASQUES, J.; RUEDA, J.N.; MITTERMEIER, C.G. 2007. Las tortugas y los cocodrilianos de los países andinos del trópico. Série de guías tropicales de campo nº 6. Conservación Internacional. Editora Panamericana, Formas e Impresos. Bogotá, Colômbia. 538 p.

SANTOS, S.A. **Dieta e nutrição de crocodilianos.** Corumbá: EMBRAPA-CPAP, 1997. 59 p. (EMBRAPA-CPAP. Documento, 20)

SANTOS, S.A.; PINHEIRO, M.S.; SILVA, R.A. Diets of *Caiman c. yacare* from different habitats in the Brazilian Pantanal. **Herpetological Journal**, London, v. 6, p. 111-117, 1996.

SANTOS, S.A.; PINHEIRO, M.S.; SILVA, R.A. Efeito de diferentes dietas naturais no desenvolvimento inicial de *Caiman crocodilus yacare* (Crocodylia alligatoridae). **Revista da Sociedade Brasileira de Zootecnia**, Viçosa, v. 22, n. 3, p. 406-412, 1993.

SARTORI, S.S.R. 2009. **Morfologia do tubo digestivo da lagartixa *Hemidactylus mabouia*** (MOREAU DE JONNÈS, 1818) (SQUAMATA: GEKKONIDAE). Tese de Doutorado: Universidade Federal de Viçosa, Viçosa-MG, 109 p.

SEIXAS, A.F.; RAMOS, S. Característica de la dieta de la baba *Caiman crocodilus* durante la estación seca en las sabanas moduladas de Estado Apure, Venezuela. **Acta Biológica Venezuelica**, Caracas, v. 10, n. 4, p. 373-379, 1980.

SHAHRUL, A.M.S.; STUEBING, R.B. Diet, growth and movements of juveniles crocodiles *Crocodylus porosus* in the Klias River, Sabah, Malaysia. **Journal of Tropical Ecology**, Cambridge, v. 12, p. 651-662, 1996.



SILVA, M.P.; RODRIGUES, C.A.T.; SANTOS, F.R. Anatomia do Estômago do *Caiman crocodilus yacare* (CROCODILIA: REPTILIA). In: CONGRESSO BRASILEIRO DE ZOOLOGIA, 12, 1985, Campinas. **Anais...** Campinas: UNICAMP, 1985. p. 236-237.

SILVA, T.C., 1986, **Contribuição da geomorfologia para o conhecimento e valorização do Pantanal**. In: Simpósio sobre Recursos Naturais e Socioeconômicos do Pantanal. Corumbá, MS. p.77-90.

SILVEIRA, R. da. **Distribution, abundance, breeding areas and food habitats of *Caiman crocodilus yacare* and *Melanoschus niger* (Crocodylidae/Alligatorinae) in the Anavilhanas Archipelago, Central Amazon, Brasil**. Manaus: Universidade Federal do Amazonas, 1993. 89 p. (Dissertação – Mestrado em Ecologia).

SINGH, L.A.K.; BUSTARD, H.R. The snout of the gharial *Gavialis gangeticus*. **British Journal of Herpetology**, London, v. 6, p. 253-258, 1982.

STARCK, J.M.; CRUZ-NETO, A.P.; ABE, A.S. Physiological and morphological responses to feeding in broad-nosed caiman (*Caiman latirostris*). **Journal of Experimental Biology**. v. 210, n. 12, p. 2033-2045, 2007.

STATISTICA 7.0 (StatSoft®) - **Statistical Analysis and Data Mining Software**  
StatSoft - Tulsa, Oklahoma – EUA – 2007.

TRAMONTE, R; CARVALHO, R.O.M. et al. Alterações da mucosa intestinal em ratos. Estudo morfométrico em três diferentes tratamentos após indução experimental de sepse abdominal aguda. **Acta Cirúrgica Brasileira**, São Paulo, v. 19, n. 2, mar./abr 2004.

TROIANO, J.C. **Manejo sanitario de reptiles en cautiverio**. Argentina: Prensa Veterinária, 1991. p. 39.

UNI, Z.; GANOT, S.; SJLAN, D. Posthach development of mucosal function in the broiler small intestine. **Poultry Science**, v. 77, p. 75-82, 1998.

UNI, Z. Vitamin A deficiency interferes with proliferation and maturation of cells in the chickens small intestine. **British Poultry Science**, v. 41, p. 410-415, 2000.

VAN LEEUWEN, P. 2002. **Significance of combined nutritional and morphological precaecal parameters for feed evaluation in nonruminants.** Tese de Doutorado, Wageningen University, Holanda, 153 p.

VÁSQUEZ, P. Alimentación y hábitos alimenticios de *Caiman crocodilus* en Jenaro Herrera. **Revista Florestal del Perú**, Lima, v. 11, p. 171-187, 1984.

VERDADE, L.M. **Manejo reprodutivo do jacaré-do-papo-amarelo *Caiman latirostris*, em cativeiro.** Piracicaba: ESALQ/USP, 1992. p. 40. (Dissertação – Mestrado em Ciência Animal e Pastagens).

VIALLI, M. Recherche sur intestino dei Reptili. I. Il tratto ileociecocolico. **Archives italiennes de biologie** v. 26, p. 454-492, 1929.

WALLACH, J.D. Environmental and nutritional diseases of captives reptiles. **The Journal of American Medical Association**, Shaumburg, v. 159, n. 11, p. 1632-1643, 1971.

WIDHOLZER, F.L.; BORNE, B.; TESCHE, T. Breeding the broad-nosed caiman (*Caiman latirostris*) in captivity. **The International Zoo Yearbook**, London, v. 3. p. 226-230, 1986.

YAMADA, J.; CAMPOS, V.J.M.; KITAMURA, N.; PACHECO, A.; YAMASHITA, T.; YABAUHARA, N. An imunohistochemical study of the endocrine cells in the gastrointestinal mucosa of the Caiman latirostris. **Alchivum Histologicum Japonicum**, v. 50, n. 2, p. 229-241, 1987.

ZAR, J.H. **Bioestatistical Analysis.** New Jersey: Prentice Hall. 1996. p. 217-218.

## ANEXO A – PROTOCOLOS DE COLORAÇÕES

### HEMATOXILINA-EOSINA

#### Procedimento:

- Desparafinar e hidratar os cortes.
- Corar com hematoxilina, pelo tempo desejado, conforme o tipo e idade da hematoxilina; de modo geral: corar durante 15 a 20 minutos com hematoxilina de Mayer; corar de 2 a 10 minutos com a hematoxilina de Harris e corar de 2 a 10 minutos com a hematoxilina de Ehrlich.
- Lavar em água corrente por 10 minutos.
- Caso necessário, proceder à diferenciação em álcool-ácido: solução alcoólica de HCl a 1% (1 ml de HCl em 99 ml de álcool 70%). Controlar a diferenciação ao microscópio até chegar à intensidade desejada.
- Lavar rapidamente em água corrente, após a diferenciação.
- Corar pela eosina por 2 minutos.
- Lavar em água corrente (até que a água esteja limpa).
- Passar pela bateria de desidratação: passar rapidamente pelo álcool 70%, passar pelo álcool 95%, álcool 100% e xilol
- Montar.

#### Observações:

- A hematoxilina cora os núcleos primariamente em vermelho e a posterior lavagem em água corrente converte a coloração para o azul (processo de azulecimento da hematoxilina).
- O procedimento de diferenciação da hematoxilina em álcool-ácido raramente é necessário e deve ser feito nos casos em que ocorre uma supercoloração.
- A eosina sofre diferenciação com o álcool 70%; por isso esta passagem deve ser rápida. Se, por acaso, o corte ficar muito descorado ao ser passado pelo álcool 70%, passá-lo novamente pela água e recolocá-lo na eosina. Às vezes, é preferível pular a passagem pelo álcool 70%, colocando diretamente em álcool 95%.

Resultado:

- O núcleo cora-se de azul;
- Citoplasma e outras estruturas teciduais coram-se de rosa a vermelho.

Allen, T. C. 1992. Hematoxilin and eosin. In: Prophet, EB, Mills, B. Arington, JB, Sobin, LH. Laboratory Methods in Histotechnology. Armed Forces Institute of Pathology. Washington. DC. 9:53-58.

## **TRICRÔMICO DE MALLORY**

### Preparo das soluções:

- Solução A:  
0,5 g de fucsina ácida  
100 ml de água destilada
- Solução B:  
0,5 g de azul de anilina  
2,0 g de orange G  
1,0 g de ácido fosfotúngstico

### Procedimento:

- Desparafinar e hidratar os cortes.
- Corar pela solução A durante 2 minutos.
- Passar diretamente para a solução B, corando durante 5 a 10 minutos.
- Lavar em água corrente até tirar o excesso de corante.
- Passar pelo álcool 80% por alguns segundos.
- Desidratar e montar.

### Resultado:

- Tecido conjuntivo cora-se em azul
- Tecido muscular em vermelho.

McElroy, D.A.. 1992. Mallory Trichrome Stain. In: Prophet, EB, Mills, B. Arington, JB, Sobin, LH. Laboratory Methods in Histotechnology. Armed Forces Institute of Pathology. Washington. DC. 17:131-132.

## **PICROSSÍRIUS**

### Preparo da solução

- Sírius Red.....0,2 g
- Solução saturada de ácido pícrico.....100 ml
- Misturar e colocar um pouco de ácido pícrico (em pó) para que apareça um precipitado no fundo do frasco.

### Procedimento:

- Desparafinar e levar as lâminas até água.
- Corar durante 1 hora no Picrossírius à temperatura ambiente.
- Lavar em água corrente por 5 minutos.
- Lavar por 10 minutos em água corrente.
- Montar.

### Observações:

- Trocar o corante uma vez por mês se este for muito utilizado.
- A solução deverá estar sempre saturada.
- Especificação do Sirius Red: F 3 B 200 (Moby Chemical Co., Union, NJ).

### Resultados:

- O colágeno cora em vermelho sobre um fundo amarelo-pálido.

Kiernan, JA. Sirius Red Staining Protocol for Collagen. Department of Anatomy & Cell Biology, The University of Western Ontario, LONDON, Canadá. Capturado em [http://www.ihcworld.com/\\_protocols/special\\_stains/sirius\\_red.htm](http://www.ihcworld.com/_protocols/special_stains/sirius_red.htm). Acesso em 17 de novembro de 2010.

## ÁCIDO PERIÓDICO DE SCHIFF (PAS)

### Preparo da solução:

- A solução de ácido periódico a 1% pode ser preparada de duas maneiras:

- Forma 1:

solução periodato de sódio ou potássio..... 1 g  
 ácido sulfúrico 1N..... 100 ml

- Forma 2 (a mais usada):

ácido periódico..... 1 g  
 água destilada..... 100 ml

- PREPARO DO REATIVO DE SCHIFF:

Água destilada..... 192 ml  
 Ácido clorídrico concentrado..... 8 ml  
 Fucsina básica (color index 42510)..... 0,5 g  
 Sulfito de sódio ( $\text{Na}_2\text{SO}_3$ )..... 5 g ou  
 Metabissulfito de sódio ( $\text{Na}_2\text{S}_2\text{O}_5$ )..... 3,8 g  
 Carvão ativado..... 0,5 g

Dissolver a fucsina na água adicionada de ácido clorídrico. Junte o sulfito ou o metabissulfito. Fechar o frasco. Agitar por 20 a 30 minutos até que a mistura esteja límpida e de cor marrom avermelhado. Adicione o carvão ativado para descolorir. Agitar por 2 minutos e filtrar. O filtrado deverá ser incolor. O reativo somente poderá ser utilizado, no mínimo, 6 horas após sua preparação. Guardar em geladeira.

### Observações sobre o Reativo de Schiff:

- O reativo deve apresentar-se perfeitamente límpido; se não, rejeitá-lo.
- Quando se coloca o carvão ativado no reativo este pode descolorir totalmente ou ficar com coloração amarelo palha; em qualquer dos casos está bom para ser utilizado.
- Para testar o Reativo de Schiff pingar gotas do mesmo em alguns mililitros de formol a 10%.

- Se a solução ficar vermelho-púrpura, o reativo pode ser usado.

Procedimento:

- Desparafinar e hidratar os cortes.
- Colocar no ácido periódico, durante 10 a 15 minutos, na geladeira.
- Lavar em várias trocas de água destilada ou lavar 5 minutos na água corrente e, em seguida, passar pela água destilada.
- Colocar no reativo de Schiff durante 1 hora, no escuro, na geladeira ou durante 15 minutos, no escuro, à temperatura ambiente.
- Lavar em água corrente por 5 a 10 minutos.
- Montar.

Resultado:

- Locais ricos em glicogênio ou polissacarídeos neutros, contendo grupos 1,-2 glicol coram-se em vermelho.
- As proteoglicanas não se coram.

Observações:

- Ao retirar-se do Reativo de Schiff pode-se passar pelas seguintes soluções: bissulfito de sódio 2% durante 2 minutos ou vários banhos de HCl 3N durante 2 minutos ou 3 banhos de água sulfurosa de 2 minutos cada;
- Preparo da água sulfurosa:  

Metabissulfito de sódio a 10%.....	10 ml
HCl 1N.....	10 ml
Água destilada.....	180 ml
- De modo geral, estes banhos são desnecessários.
- Para material incluído em historesina o ácido periódico deve ser a 0,4% e os cortes devem ficar no Reativo de Schiff por 30 minutos.

Gaffney, E. 1992. Periodic Acid Schiff. In: Prophet, EB, Mills, B. Arington, JB, Sobin, LH. Laboratory Methods in Histotechnology. Armed Forces Institute of Pathology. Washington. DC. 18:151-152.



## **ALCIAN BLUE pH 1,0 + HEMATOXILINA**

### Solução corante:

- solução de Alcian Blue 1% em HCl 0,2 N.

### Preparo da solução:

- 1 g de Alcian Blue 8GX
- 100 ml de HCl 0,1N.
- Para 100 ml de HCl 0,1N: 0,83 ml de HCl em 99,17 ml de H<sub>2</sub>O.

### Procedimento:

- Desparafinar e hidratar os cortes.
- Passar no HCl 0,2N ou 0,1N, por 3 minutos.
- Corar na solução corante por 30 minutos.
- Passar em HCl 0,2N ou 0,1N.
- Lavar rapidamente em água destilada.
- Corar com hematoxilina, pelo tempo desejado, conforme o tipo e idade da hematoxilina; de modo geral: corar durante 15 a 20 minutos com hematoxilina de Mayer; corar de 2 a 10 minutos com a hematoxilina de Harris e corar de 2 a 10 minutos com a hematoxilina de Ehrlich.
- Lavar em água corrente por 10 minutos.
- Desidratar e montar.

### Resultado:

- Locais ricos em polissacarídeos sulfatados coram-se em azul, portanto não cora o ácido hialurônico (não-sulfatado).

Behmer, O.A. Tolosa, EMC. Freitas Neto, AG. Manual de técnicas para histologia normal e patológica. São Paulo, SP. Editora da Universidade de São Paulo, 1974. p. 107.

## **ALCIAN BLUE pH 2,5 + PAS**

### Procedimento:

- Desparafinar e hidratar os cortes.
- Colocá-los por 30 minutos em solução de Alcian Blue, pH 2,5.
- Lavar em solução de ácido acético a 3%.
- Passar em água destilada.
- Deixar por 10 minutos em ácido periódico a 1%.
- Lavar rapidamente em água destilada.
- Deixar por 1 hora no Reativo de Schiff.
- Lavar em água corrente por 10 minutos.
- Montar.

### Resultado:

- Glicogênio e polissacarídeos neutros em vermelho.
- Polissacarídeos ácidos em azul.
- A cor violeta representa associação de ambos.

Gaffney, E. 1992. Alcian Blue - Periodic Acid Schiff. In: Prophet, EB, Mills, B. Arington, JB, Sobin, LH. Laboratory Methods in Histotechnology. Armed Forces Institute of Pathology. Washington. DC. 18:160-161.

## **AZUL DE TOLUIDINA**

### Solução corante:

- Azul de Toluidina 0,5% em água destilada

### Procedimento:

- Desparafinar
- Lavar em água destilada por 5 minutos
- Corar as lâminas pela solução de toluidina durante 20 minutos.
- Lavar em água destilada por 5 minutos
- Corar pela sufranina durante 20 minutos
- Diferenciar pelo álcool 95% até o corte tomar cor azulada.
- Álcool absoluto.
- Xilol
- Montar

### Resultado:

- Cora estruturas ácidas presentes no tecido: DNA, RNA e polissacarídeos ácidos, com diferentes intensidades de cor, conforme a quantidade de grupamentos ácidos.

Behmer, O.A. Tolosa, EMC. Freitas Neto, AG. Manual de técnicas para histologia normal e patológica. São Paulo, SP. Editora da Universidade de São Paulo, 1974. p. 103.

## ANEXOS B1-5 - GRÁFICOS

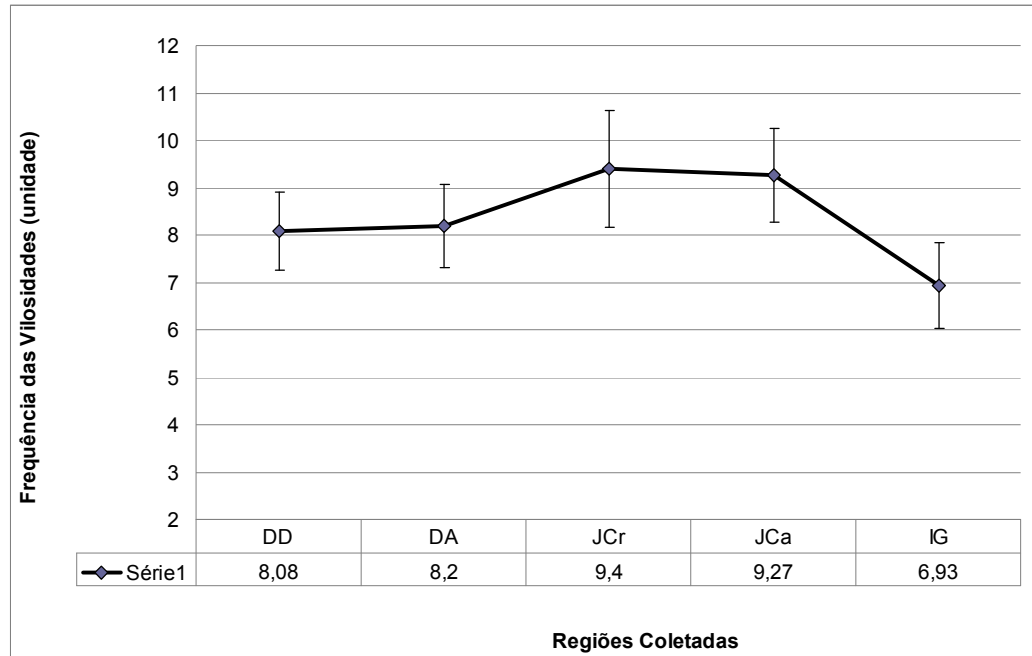


Gráfico B1: Valores médios da frequência das vilosidades nas diferentes regiões coletadas e respectivos desvios padrões. DD = Duodeno descendente; DA = Duodeno ascendente; JCr = Jejunum parte cranial; JCa = Jejunum parte caudal; IG = Intestino grosso.

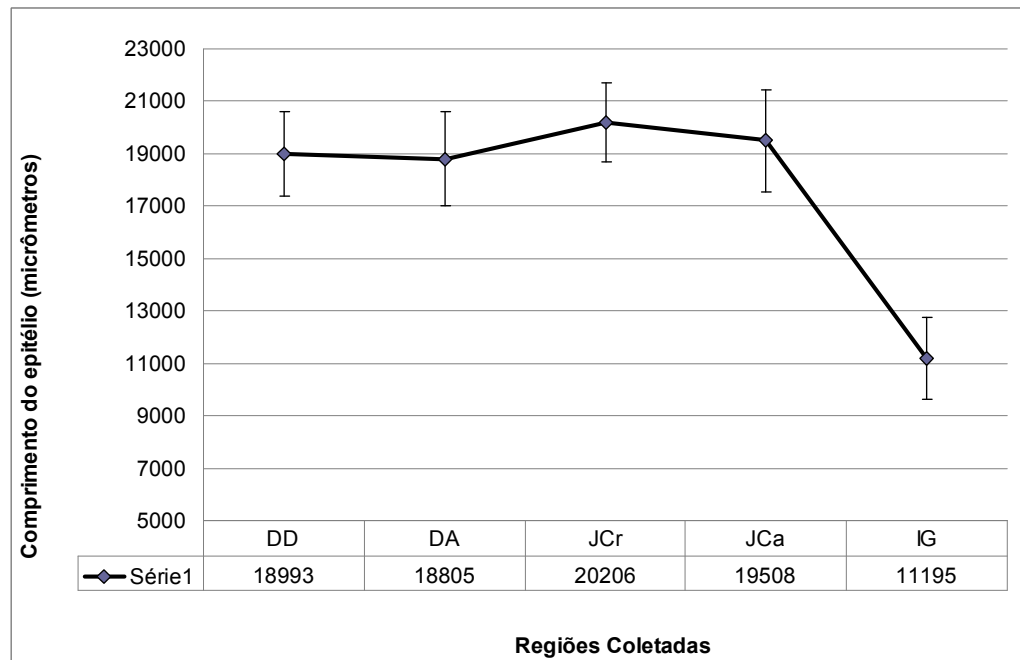


Gráfico B2: Valores médios do comprimento do epitélio nas diferentes regiões coletadas e respectivos desvios padrões. DD = Duodeno descendente; DA = Duodeno ascendente; JCr = Jejunum parte cranial; JCa = Jejunum parte caudal; IG = Intestino grosso.

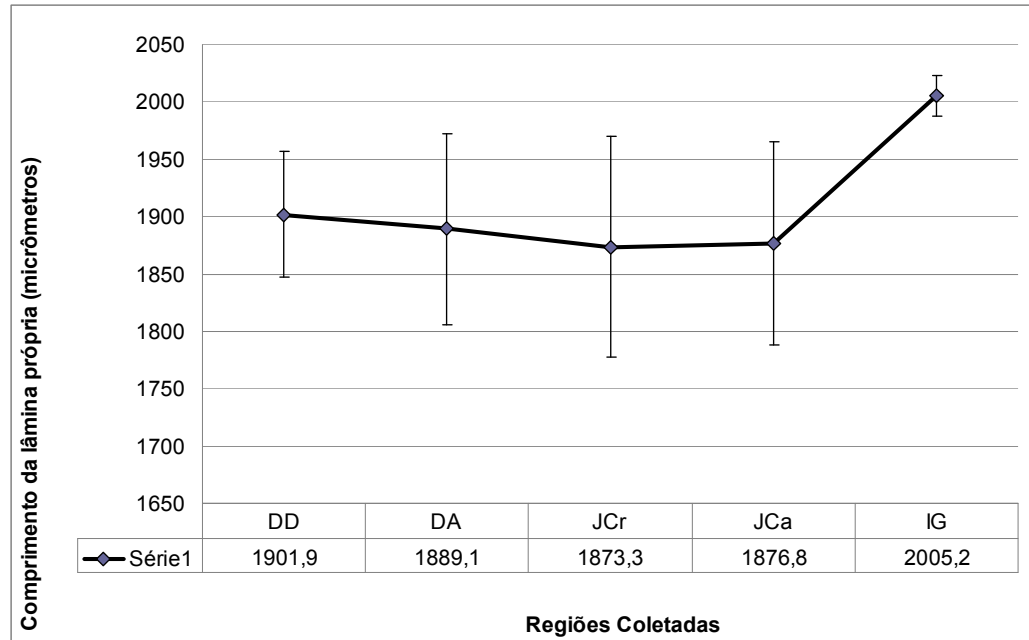


Gráfico B3: Valores médios do comprimento da lâmina própria nas diferentes regiões coletadas e respectivos desvios padrões. DD = Duodeno descendente; DA = Duodeno ascendente; JCr = Jejunum parte cranial; JCa = Jejunum parte caudal; IG = Intestino grosso.

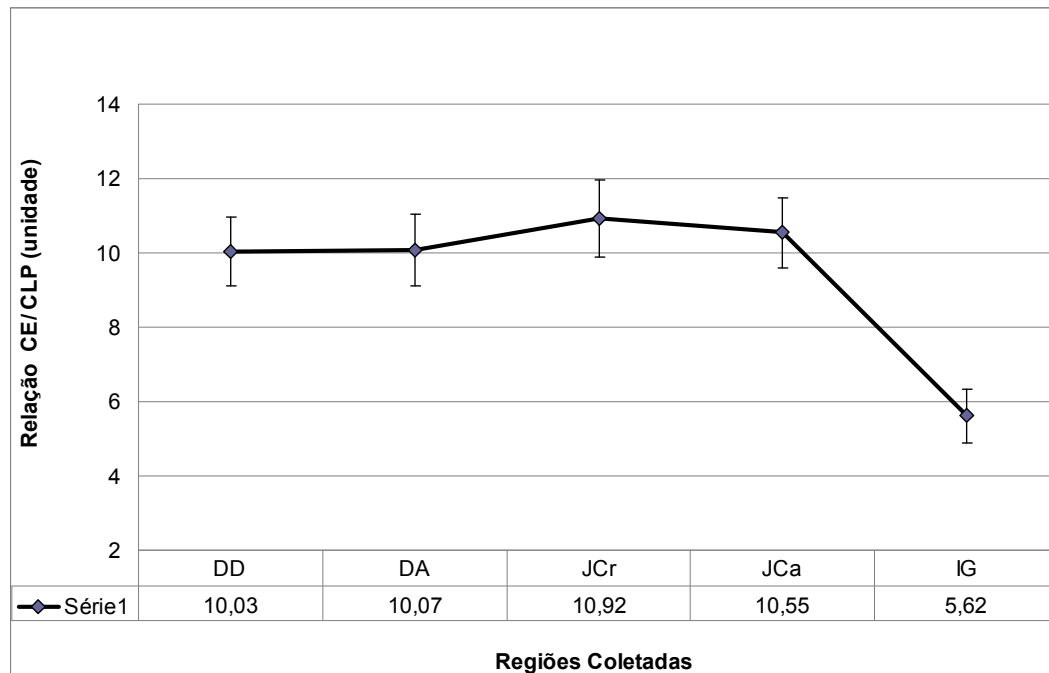


Gráfico B4: Valores médios da relação entre os comprimentos do epitélio da mucosa e da lâmina própria (CE/CLP) nas diferentes regiões coletadas e respectivos desvios padrões. DD = Duodeno descendente; DA = Duodeno ascendente; JCr = Jejunum parte cranial; JCa = Jejunum parte caudal; IG = Intestino grosso.

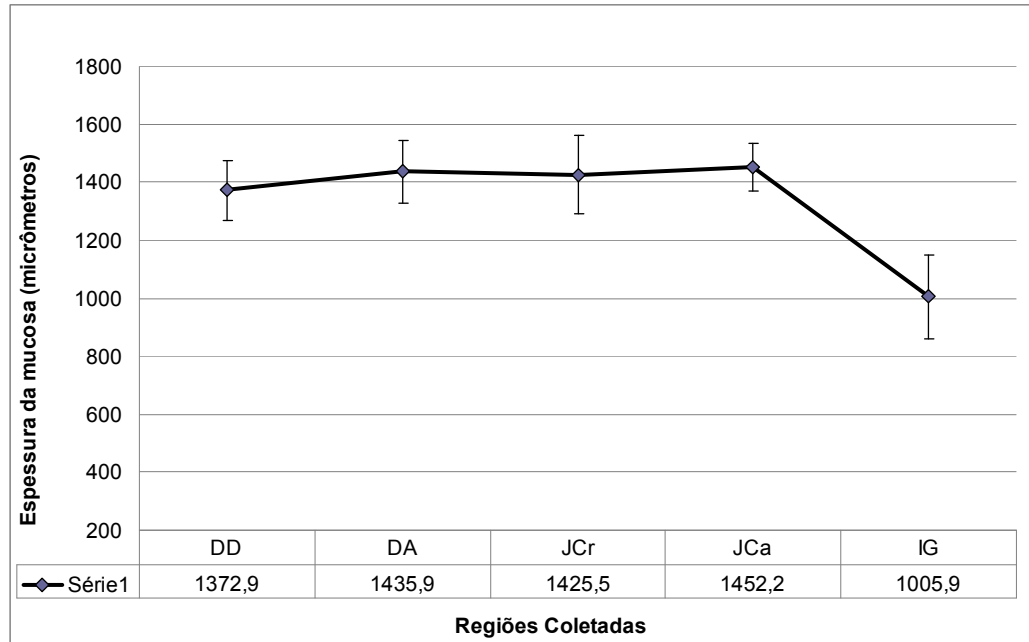


Gráfico B5: Valores médios da espessura da mucosa nas diferentes regiões coletadas e respectivos desvios padrões. DD = Duodeno descendente; DA = Duodeno ascendente; JCr = Jejunum parte cranial; JCa = Jejunum parte caudal; IG = Intestino grosso.