

UNIVERSIDADE FEDERAL DE SÃO CARLOS  
CENTRO DE CIÊNCIAS BIOLÓGICAS E DE SAÚDE  
DEPARTAMENTO DE MEDICINA  
CURSO DE BACHARELADO EM MEDICINA

THAIS KELTKE SANTOS FELIPPE

**ARTÉRIA SUBCLÁVIA DIREITA ABERRANTE: RELATO DE CASO E  
REVISÃO DE LITERATURA**

THAIS KELTKE SANTOS FELIPPE

**ARTÉRIA SUBCLÁVIA DIREITA ABERRANTE: RELATO DE CASO E  
REVISÃO DE LITERATURA**

Trabalho de Conclusão do Curso de Bacharelado em  
Medicina do Centro de Ciências Biológicas e de Saúde da  
Universidade Federal de São Carlos como requisito para a  
obtenção do título de Bacharel em Medicina.  
Orientador: Dr. Michel Nasser

## AGRADECIMENTOS

Primeiramente agradeço a Deus, que sempre foi meu norte — mesmo quando o caminho parecia incerto. Foi Ele quem sustentou meus passos, e me lembrou, dia após dia, que eu não estava sozinha. Minha fé presbiteriana é abrigo, é chão, é o que me fez continuar quando as forças pareciam fugir.

Agradeço aos meus pais, que foram e sempre serão minha base: obrigada por segurarem minha mão sempre. Obrigada por acreditarem em mim, por sonharem junto, por oferecerem amor em forma de cuidado, silêncio e constância. Sem vocês, este caminho não teria sido possível.

Thiago e Guilherme — meus irmãos de nascimento e de vida. Ser irmã de vocês é uma das dádivas mais bonitas que Deus me deu. Nascemos juntos, crescemos juntos, caímos e vencemos juntos. Vocês conhecem os bastidores dessa caminhada. Obrigada por serem apoio, espelho e abrigo. Tudo foi mais leve ao lado de vocês.

Joana, minha irmã, você trouxe luz, riso e doçura em um momento em que eu nem sabia que precisava tanto disso. Obrigada por permitir que eu treinasse o exame físico em você, por ser minha companhia e meu recomeço em dias difíceis. Sua presença foi um presente de Deus.

E aos amigos que caminharam comigo por entre livros, provas, prazos e dúvidas: vocês foram casa. Foram ombro, foram riso em hora errada, foram abraço na hora certa. Com vocês, a jornada foi menos dura e infinitamente mais bonita.

A todos que estiveram comigo, de perto ou de longe, o meu mais sincero obrigada. A conclusão desse curso carrega esforço, amor, fé e todas as mãos que me ajudaram a chegar aqui.

## RESUMO

A artéria subclávia direita aberrante, também conhecida como artéria lusória, é a anomalia do arco aórtico mais comum, ocorrendo entre 0,5 e 1% da população. Possui prevalência em mulheres e normalmente está associada a outras variações anatômicas, como o nervo laríngeo não recorrente, presente em 86,7% dos casos. Em sua maioria, a artéria subclávia direita aberrante não apresenta sintomas. Descrevemos essa alteração em uma paciente de 82 anos, hipertensa e assintomática, que havia sido submetida a uma angiotomografia toracoabdominal para a avaliação de uma dissecção crônica tipo III (DeBakey) associada à dilatação de aorta descendente. No achado, a artéria subclávia direita aberrante apresentava percurso retroesofágico associado a um divertículo de Kommerell. Devido à raridade, realizamos revisão bibliográfica integrativa das bases de dados MEDLINE, UpToDate, LILACS, SciELO e Portal CAPES dos últimos 6 anos e discutimos as alterações anatômicas mais frequentes, a sintomatologia e as condutas terapêuticas adotadas.

**Palavras-chave:** artéria subclávia direita aberrante; anomalia vascular; divertículo de Kommerell; artéria lusória

## **ABSTRACT**

The aberrant right subclavian artery, also known as the *arteria lusoria*, is the most common aortic arch anomaly, occurring in 0.5 to 1% of the population. There is a higher prevalence in women and it is usually associated with other anatomical variations, such as the non-recurrent laryngeal nerve, present in 86.7% of cases. In the majority of cases, the aberrant right subclavian artery causes no symptoms. We describe this anomaly in an 82-year-old, hypertensive, and asymptomatic patient who had undergone a thoracoabdominal angiography to investigate a chronic DeBakey type III aortic dissection with dilation of the descending aorta. The aberrant right subclavian artery followed a retroesophageal course and was associated with a Kommerell diverticulum. In view of its rarity, we conducted an integrative bibliographic review of literature from the last 6 years indexed on the Medline, UpToDate, Lilacs, Scielo, and Portal Capes databases and discuss the most frequent anatomical changes, symptomatology, and therapeutic management adopted.

**Keywords:** aberrant right subclavian artery; vascular anomaly; Kommerell diverticulum; *arteria lusoria*

## LISTA DE FIGURAS E TABELAS

Figura 1- Vista posterolateral da aorta, evidenciando o divertículo de Kommerell, a artéria subclávia direita aberrante e a dissecação da aorta descendente. ....	11
Figura 2 - Vista anterior da raiz aórtica, evidenciando a classificação do tipo H1 com o tronco bicarotídeo, o divertículo de Kommerell e a artéria subclávia direita aberrante. ....	13
Tabela - Revisão nas bases de dados MEDLINE, UpToDate, LILACS, SciELO e Portal CAPES de achados de artéria subclávia direita aberrante (ASDA) associados a divertículo de Kommerell dos últimos 6 anos.....	15

## SUMÁRIO

1. INTRODUÇÃO .....	8
2. OBJETIVOS .....	9
3. MATERIAIS E MÉTODOS .....	10
4. APRESENTAÇÃO DE CASO .....	11
5. DISCUSSÃO.....	12
6. CONCLUSÕES.....	17
7. ANÁLISE REFLEXIVA .....	18
8. REFERÊNCIAS.....	20

## 1. INTRODUÇÃO

A artéria subclávia direita aberrante (ASDA), ou artéria lusória, é a anomalia mais comum do arco aórtico, a qual ocorre entre 0,5 e 1% da população. O nome “lusória” é derivado do termo *dysphagia lusus naturae* (em tradução livre, “disfagia causada por uma aberração da natureza”), cunhado por Bayford para descrever o sintoma de disfagia relacionado à presença da ASDA. Alguns estudos recentes têm mostrado sua associação com cromossomopatias e malformações cardíacas e vasculares; todavia, a ASDA é uma variante anatômica.

Sendo muitas vezes encontrada ao acaso, geralmente não apresenta sintomatologia; porém, perante a presença de disfagia, tosse, dor torácica, isquemia de membros superiores e síndrome de roubo subclávio, suspeita-se de compressão de estruturas adjacentes, como esôfago e traqueia, pela artéria em seu percurso anormal ou devido à degeneração aneurismática, denominada divertículo de Kommerell.

Quando presente, o divertículo de Kommerell, a depender de seu diâmetro, pode comprimir estruturas adjacentes e, se não diagnosticado, pode levar a uma ruptura do aneurisma, dissecação da aorta ou mesmo pneumonia recorrente. Há ainda relatos de raros casos de divertículos de Kommerell trombosados, com artéria subclávia estenosada, condição que pode resultar em quadros de embolia distal e síndrome do roubo subclávio.

O diagnóstico do divertículo de Kommerell é de suma importância, a fim de acompanhar e prevenir as principais complicações que podem surgir decorrentes de sua presença.

O presente trabalho foi aprovado pelo Comitê de Ética no dia 27 de janeiro de 2022, tendo o seguinte número do parecer consubstanciado: 5.213.980.

## **2. OBJETIVOS**

- 1.** Busca ativa na literatura científica;
- 2.** Relatar um caso clínico de ASDA;
- 3.** Analisar principais condutas tomadas, bem como o prognóstico dos pacientes.

### **3. MATERIAIS E MÉTODOS**

O projeto se baseará em revisão sistemática da literatura, com base na literatura científica de fontes de dados eletrônicos indexados como: Public Medline (PubMed), Google Acadêmico, Scielo e etc, dos quais, as buscas serão feitas no idioma inglês e português. Para o escopo da pesquisa, serão utilizadas palavras-chave como: “artéria subclavia direita aberrante”, “divertículo de Kommerell”, “artéria lusória”, “aberrant right subclavian artery”, “Kommerell diverticulum” e “lusory artery”. Com isso, faremos o levantamento bibliográfico dos artigos relacionados a ASDA e apresentaremos também um relato de caso de ASDA e o seu manejo clínico.

#### 4. APRESENTAÇÃO DE CASO

Uma paciente do sexo feminino, com 82 anos de idade, hipertensa, não tabagista, não diabética, múltipara e assintomática, foi encaminhada ambulatorialmente em março de 2017 para avaliação de uma dissecção crônica tipo III (DeBakey) associada à dilatação de aorta descendente menor que 5 centímetros de diâmetro, identificada por eco-Doppler transesofágico. A paciente não havia queixas de disfagia, tosse ou alterações de temperatura de membro superior direito, com todos os pulsos normais.

Na confirmação diagnóstica por angiotomografia toracoabdominal, foi identificada uma variante na disposição dos ramos do arco aórtico: uma ASDA notada pelo seu percurso retroesofágico associada a uma dilatação na origem, caracterizando, dessa forma, um divertículo de Kommerell

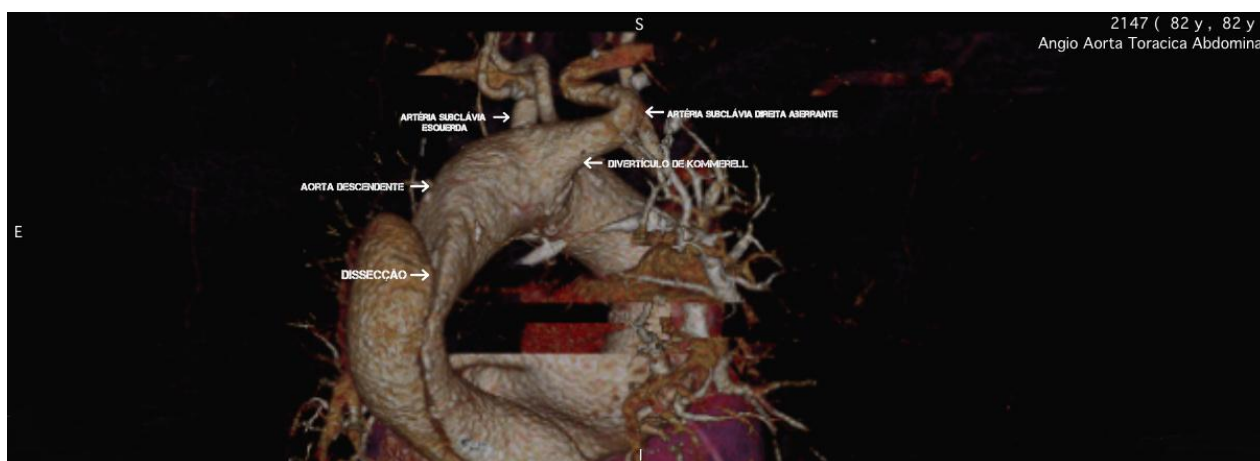


Figura 1- Vista posterolateral da aorta, evidenciando o divertículo de Kommerell, a artéria subclávia direita aberrante e a dissecção da aorta descendente.

A paciente apresentava-se assintomática perante a presença da ASDA, como é frequente na maioria dos casos. O tratamento da dissecção se deu de forma clínica, apenas com prescrição de medicamentos betabloqueador, anti-hipertensivo, antiagregante plaquetário e redutor de colesterol, além de acompanhamento contínuo semestral como medida profilática. Em agosto de 2021, a paciente faleceu de causas não vasculares.

## 5. DISCUSSÃO

O arco aórtico dá origem a três vasos: o tronco braquiocefálico (que se divide nas artérias subclávia direita e carótida comum direita), a artéria carótida comum esquerda e a artéria subclávia esquerda. Esses ramos são classificados como grandes artérias elásticas e ajudam na estabilização do fluxo sanguíneo.

A formação das artérias subclávias durante o período embrionário ocorre a partir dos arcos aórticos que se originam na quarta semana da vida intrauterina, sendo que a artéria subclávia direita se desenvolve a partir do quarto arco aórtico direito, da aorta dorsal e da sétima artéria intersegmentar direita, enquanto a esquerda se desenvolve a partir da sétima artéria intersegmentar esquerda.

Em casos raros, pode ocorrer o desenvolvimento anormal das aortas primitivas e dos arcos aórticos levando à formação da ASDA, a qual ocorre quando a artéria subclávia direita é formada pela porção distal da aorta dorsal direita e pela sétima artéria intersegmentar, enquanto o quarto arco aórtico direito e a parte proximal da aorta dorsal, que participariam de sua formação, são obliterados. Assim, na ausência do quarto arco aórtico direito, a artéria subclávia direita aberrante surge como último ramo aórtico.

Em seu percurso, a ASDA pode cruzar transversalmente o arco aórtico, posteriormente ao esôfago e à traqueia em direção ao braço direito (em 80% dos casos), anteriormente à traqueia (em 5% dos casos) ou mesmo entre o esôfago e a traqueia (em 15% dos casos), em um trajeto mais linear do que a artéria subclávia direita normal.

Segundo Molz e Burri incidência da artéria lusória é de 58% em mulheres e 42% em homens. Esses dados estão em consonância aos obtidos por Polguy et al., os quais identificaram uma maior ocorrência da ASDA em mulheres (55,3%) do que em homens (44,7%). Jain et al. também constataram que a artéria subclávia direita aberrante é prevalente em mulheres.

Existem ainda algumas possíveis variações anatômicas na origem e distribuição dos ramos principais do arco aórtico na presença de uma artéria subclávia direita aberrante.

Segundo a classificação de Adachi e Willians, pode-se dividir a ASDA em quatro subtipos básicos:

- Tipo G-1: se caracteriza pela origem da ASDA na porção distal do arco aórtico como o seu último ramo. Neste caso, os demais ramos principais seguem a sequência normal (artéria carótida comum direita, artéria carótida comum esquerda e artéria subclávia esquerda,

todas partindo diretamente do arco aórtico);

- Tipo CG-1: tem a ASDA na mesma posição anatômica distal do arco aórtico que o tipo G, mas a artéria vertebral esquerda origina-se como um novo ramo direto do arco aórtico;
- Tipo H-1: possui igualmente a ASDA como último ramo do arco aórtico, mas neste caso com a presença de um tronco bicarotídeo, isto é, um único tronco que se divide em dois ramos e dá origem às artérias carótidas comuns direita e esquerda, como visualizado no caso em estudo (Figura 2); e

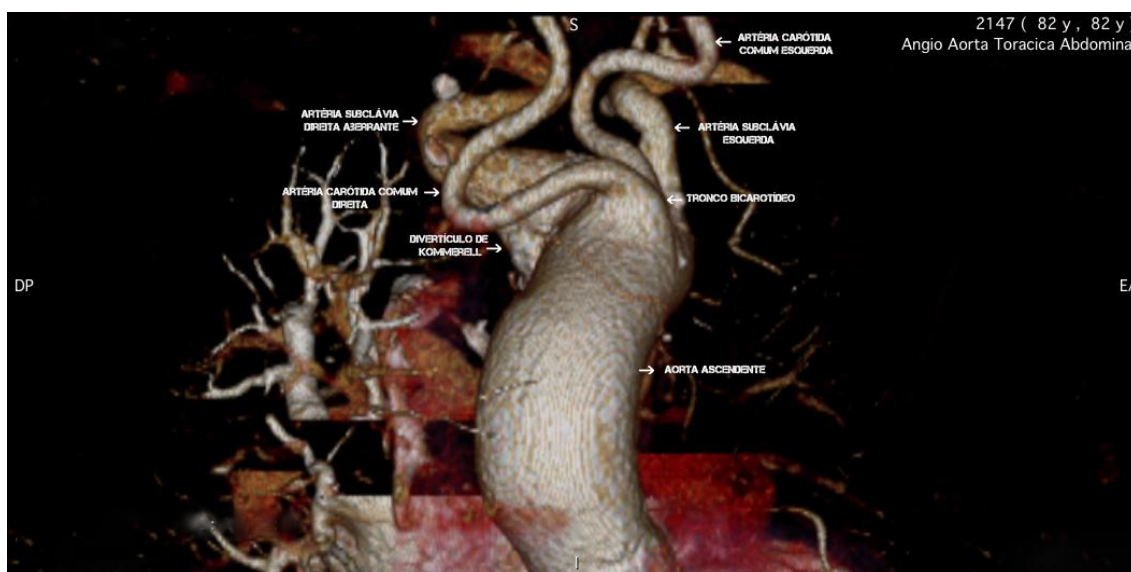


Figura 2 - Vista anterior da raiz aórtica, evidenciando a classificação do tipo H1 com o tronco bicarotídeo, o divertículo de Kommerell e a artéria subclávia direita aberrante.

- Tipo N-1: sua distribuição caracteriza-se como uma imagem enantiomorfa do tipo G, pois apresenta um arco aórtico à direita com uma artéria subclávia esquerda imitando o que seria a artéria lusória.

A presença de uma ASDA é um achado em comum a outras variações anatômicas. Uma delas é o nervo laríngeo não recorrente, encontrado em conjunto com a ASDA em 86,7% dos estudos analisados e cujo trajeto incomum, não identificado previamente, pode levar a complicações iatrogênicas cirúrgicas e pós-cirúrgicas, como a paralisia das cordas vocais. Em revisão integrativa nas bases de dados MEDLINE, UpToDate, LILACS, SciELO e Portal CAPES, encontramos 17 artigos dos últimos 6 anos que relatam casos de pacientes com ASDA, dos quais os achados clínicos eram sintomáticos em 14 casos (82,4%) e assintomáticos em três (17,6%). Os tratamentos executados foram realizados conforme a tabela 1.

<b>Estudo</b>	<b>Paciente</b>	<b>Sintomas</b>	<b>Tratamento e Intervenção</b>
<b>Robles <i>et al</i> (2019)</b>	Masculino, 8 anos. Quadro de asma moderada persistente	Dispneia e respiração ofegante	<b>Clínico.</b> Albuterol e esteroides sistêmicos devido à falta de ar. Acompanhamento ambulatorial para intervenção cirúrgica (divisão de toracotomia esquerda do anel vascular) de seu Divertículo de Kommerell.
<b>Onishi <i>et al</i> (2020)</b>	Masculino, 81 anos. Quadro agudo de embolismo pulmonar; DK e artérias pulmonares trombosadas	Dispneia	<b>Clínico.</b> Tratamento com anticoagulante rivaroxaban 30mg/dia. CT realizada 7 dias depois mostrou redução dos trombos nas artérias pulmonares e no Divertículo de Kommerell
<b>Coşkun <i>et al</i> (2019)</b>	Masculino, 67 anos. Fumante. Hipertensão e DPOC, ambos em tratamento medicamentoso contínuo	Assintomático	<b>Cirúrgico.</b> Ressecção cirúrgica do Divertículo de Kommerell
<b>Dominguez <i>et al</i> (2019)</b>	Masculino, 54 anos. ASDA previamente diagnosticada	Dor torácica abrupta irradiando para o pescoço; disfagia e disfonia	<b>Cirúrgico.</b> Ressecção do segmento aneurismático.
<b>Pessuti <i>et al</i> (2019)</b>	Feminino, 76 anos	Disfagia; dor hemitórax direito	<b>Clínico.</b>
<b>Álvarez <i>et al</i> (2020)</b>	Feminino, 18 anos	Disfagia	<b>Clínico.</b> Orientações sobre modificações

			dietéticas e estratégias de deglutição. Encaminhada e avaliada por cirurgia cardiovascular e a intervenção foi deferida
<b>Machado <i>et al</i> (2016)</b>	Masculino, 56 anos	Claudicação progressiva do membro superior direito associada a tonturas	<b>Cirúrgico.</b> Endovascular.
<b>Hanžič <i>et al</i> (2019)</b>	Feminino, 69 anos	Assintomático	<b>Clínico.</b> Orientações.
<b>Araújo <i>et al</i> (2015)</b>	Feminino, 70 anos. Histórico de doença do refluxo gastroesofágico, tratado com bomba inibidor de prótons.	Disfagia ocasional	<b>Clínico</b>
<b>Xiong <i>et al</i> (2020)</b>	Masculino, 53 anos. Hipertensão e insuficiência renal crônica	Dor torácica e nas costas	<b>Cirúrgico.</b> Reparo Endovascular
<b>Drullinsky <i>et al</i> (2017)</b>	Feminino, 74 anos Hipertensão, osteoporose, artroplastia do quadril direito	Fraqueza no membro superior direito com diminuição de pulso e temperatura	<b>Cirúrgico.</b> Reparo Híbrido (endovascular e cirúrgico convencional)
<b>Mantilla <i>et al</i> (2018)</b>	Feminino, recém-nascido 3 meses de idade	Disfagia; tosse seca	<b>Clínico.</b> Aconselharam cirurgia, mas família optou por tratamento conservador
<b>Bohatch <i>et al</i> (2017)</b>	Feminino, 85 anos Hipertensão	Disfagia leve para sólidos	<b>Clínico.</b> Tratado de forma expectante com modificação do estilo de vida.
<b>Powell <i>et al</i> (2017)</b>	Feminino, 48 anos Saudável. Tratamento contínuo com inibidor de bomba de prótons para disfagia de causa desconhecida	Disfagia progressiva para sólidos com eventuais regurgitações e piora nos últimos 2 anos	<b>Cirúrgico.</b> Bypass extra anatômico do arco aórtico e da artéria subclávia direita; quatro meses depois, reparo endovascular
<b>Thoreau <i>et al</i> (2017)</b>	Feminino, 87 anos Sem fatores de risco antecedentes	Isquemia digital subaguda da falange do dedo indicador direito, complicada por necrose	<b>Cirúrgico.</b> Ilomedina para conter a isquemia + cirurgia (cervicotomia supraclavicular) após achado do DK + ASDA
<b>Domenech <i>et al</i> (2016)</b>	Masculino, 78 anos Hipertensão, insuficiência renal	Disfagia, dor torácica e desnutrição severa devido a compressão esofágica	<b>Cirúrgico.</b> Desramificação extra-anatômica e reparo direto da aorta, evitando utilizar DHCA (Deep Hypothermic Cardiac

			Arrest) e diminuindo o tempo de bypass cardiopulmonar devido às comorbidades.
<b>Faggioni <i>et al</i> (2016)</b>	Feminino, 70 anos Carcinoma pulmonar diagnosticado com metástases cerebrais	Assintomático	<b>Clínico.</b> Anticoagulante

Tabela 1: Revisão nas bases de dados Medline, Up to Date, Lilacs, Scielo e Portal Capes de achados de ASDA associados a divertículo de Kommerell dos últimos seis anos.

Revisão nas bases de dados MEDLINE, UpToDate, LILACS, SciELO e Portal CAPES de achados de artéria subclávia direita aberrante (ASDA) associados a divertículo de Kommerell dos últimos 6 anos.

Ainda não existem diretrizes de tratamento estabelecidas para o divertículo de Kommerell devido à pequena quantidade de casos existentes, porém procedimentos cirúrgicos são indicados para pacientes sintomáticos ou com divertículos de diâmetro transversal maior ou igual do que 50 mm. Para pacientes assintomáticos, a cirurgia, que pode ser convencional, endovascular ou híbrida, é recomendada por alguns profissionais como prevenção de complicações, mas a escolha é feita caso a caso, levando em consideração a idade e as comorbidades.

O tratamento clínico do paciente consiste em manter a frequência cardíaca menor que 60 batimentos por minuto e a pressão arterial sistólica entre 100 e 120 mmHg, a fim de reduzir o estresse na parede aórtica e evitar a progressão de uma dissecção. Associado a isso, o tratamento preventivo com redutor de colesterol e antiagregante plaquetário tem sido benéfico na prevenção primária e secundária de eventos mediados por trombos.

## 6. CONCLUSÕES

A ASDA é uma condição rara que, em muitos casos, não apresenta sintomas, o que a faz ser mais comumente descoberta ao acaso através de exames subsidiários do que de maneira clínica. Ela representa a variação mais comum do arco aórtico, podendo ser anterior à traqueia, posterior ao esôfago ou cruzar entre esses órgãos, e ainda pode vir associada a outra variação, que é o nervo laríngeo não recorrente, assim confirmando a extrema importância do conhecimento desses diferentes trajetos anatômicos, especialmente por cirurgiões, a fim de evitar lesões dessas estruturas.

Conforme a análise da literatura recente, o tratamento cirúrgico deve ser efetuado sempre em pacientes sintomáticos. Os assintomáticos devem ser tratados clinicamente, e sua base deve ser o controle de hipertensão, antiagregantes plaquetários e redutores de colesterol como prevenção secundária, além de acompanhamento contínuo.

## 7. ANÁLISE REFLEXIVA

Ao longo dos seis anos de graduação em Medicina na Universidade Federal de São Carlos (UFSCar), vivenciei uma formação profundamente transformadora, tanto no campo técnico-científico quanto humano. A proposta pedagógica do curso, centrada na aprendizagem baseada em problemas, me inseriu desde os primeiros momentos em um processo de construção ativa do conhecimento, que exigia protagonismo, escuta, reflexão crítica e constante articulação entre teoria e prática.

Esse método, pautado em metodologia ativa e na espiral construtivista, proporcionou uma formação em que o conhecimento não era simplesmente transmitido, mas construído progressivamente a partir das experiências, hipóteses, erros, dúvidas e descobertas. A cada novo ciclo de aprendizagem, os saberes previamente adquiridos eram retomados, aprofundados e ressignificados diante de novos contextos, promovendo uma compreensão mais sólida e integrada da medicina.

Dentro desse modelo, os encontros semanais para formulação das sínteses provisórias nos primeiros quatro anos, foram fundamentais. Por meio da formulação dessas, do estudo autônomo e da construção coletiva da nova síntese, aprendi os processos fisiológicos e patológicos, sempre partindo de situações clínicas contextualizadas. Foi nesse espaço que desenvolvi uma postura investigativa, colaborativa e reflexiva, elementos fundamentais para a minha formação médica.

A prática profissional proporcionou um contato precoce e contínuo com os cenários reais de cuidado. Estar inserido em unidades de saúde e acompanhar pacientes em diferentes fases da vida — do pré-natal a senilidade— foi essencial para compreender a integralidade do cuidado. Os atendimentos supervisionados nas visitas domiciliares nos dois primeiros anos contribuíram para o desenvolvimento da empatia, da escuta ativa e do olhar sensível às singularidades de cada paciente e território.

As estações de simulações, por sua vez, me colocaram frente a situações clínicas em ambiente controlado. Nelas, tive a oportunidade de aplicar conhecimentos, testar condutas, lidar com imprevistos e receber feedbacks construtivos, fundamentais para o aprimoramento das habilidades clínicas e comunicacionais. Essa vivência foi importante não apenas para consolidar minha segurança técnica, mas também para fortalecer o trabalho em equipe e a tomada de decisão sob pressão.

Durante a graduação, também me envolvi em mais de quatro projetos de iniciação científica, experiências que me inseriram no universo da pesquisa acadêmica e da medicina

baseada em evidências. Além de desenvolver habilidades técnicas e metodológicas, esses projetos me ensinaram a trabalhar em grupo, a lidar com diferentes pontos de vista e a valorizar a produção e aplicação crítica do conhecimento científico. Foram experiências que ampliaram minha visão sobre o papel do médico na geração de conhecimento e no avanço da prática clínica.

Ao final dessa jornada, posso afirmar que o curso de Medicina da UFSCar me proporcionou muito mais do que a aquisição de conteúdos. Fui desafiado a pensar, a questionar, a articular saberes e a tomar decisões embasadas e éticas.

Saio dessa graduação com a consciência de que ser médico vai além do domínio técnico: envolve responsabilidade social, empatia, compromisso com o outro e, principalmente, disposição para aprender continuamente.

## 8. REFERÊNCIAS

- 1.<sup>1</sup>Myers PO, Fasel JHD, Kalangos A, Gailloud P. Arteria lusoria: developmental anatomy, clinical, radiological and surgical aspects. *Ann Cardiol Angeiol.* 2010;59(3):147-54. <http://dx.doi.org/10.1016/j.ancard.2009.07.008> PMID:19962688.   
» <http://dx.doi.org/10.1016/j.ancard.2009.07.008>
- 2.Machado L, Silva AR, Mansilha A, Teixeira J. Estenose sintomática da artéria subclávia direita aberrante. *Angiol Cir Vasc.* 2016;12(4):275-8. <http://dx.doi.org/10.1016/j.ancv.2016.08.004>   
» <http://dx.doi.org/10.1016/j.ancv.2016.08.004>
- 3.Leite TFO, Pires LAS, Cisne R, Babinski MA, Chagas CAA. Clinical discussion of the arteria lusoria: a case report. *J Vasc Bras.* 2017;16(4):339-42. <http://dx.doi.org/10.1590/1677-5449.007617> PMID:29930671.   
» <http://dx.doi.org/10.1590/1677-5449.007617>
- 4.Ranzini AC, Hyman F, Jamaer E, Van Mieghem T. Aberrant right subclavian artery: correlation between fetal and neonatal abnormalities and abnormal genetic screening or testing. *J Ultrasound Med.* 2017;36(4):785-90. <http://dx.doi.org/10.7863/ultra.16.05028> PMID:28072476.   
» <http://dx.doi.org/10.7863/ultra.16.05028>
- 5.Álvarez PF, León JMV, Álvarez AC. Esophageal compression by a mediastinal vascular structure as a result of a dysphagia lusoria. *Rev Esp Enferm Dig.* 2020;112(6):505. PMID:32379480.
- 6.Domínguez-Massa C, Berbel-Bonillo A, Pérez-Guillen M, Montero-Argudo JA. Dissected aberrant right subclavian artery with Kommerell diverticulum. *Rev Port Cardiol.* 2019;38(10):737.e1-4. <http://dx.doi.org/10.1016/j.repc.2017.07.023> PMID:31973945.   
» <http://dx.doi.org/10.1016/j.repc.2017.07.023>
- 7.Pessuti F, Fontes CAP. Divertículo de Kommerell: rara etiologia de disfagia. *Rev Fac Ciênc Méd Sorocaba.* 2019;21(2):98-9. <http://dx.doi.org/10.23925/1984-4840.2019v21i2a12>   
» <http://dx.doi.org/10.23925/1984-4840.2019v21i2a12>
- 8.Robles TA, Srinivasan A, Mazur L, Gourishankar A. Kommerell's diverticulum with a twist: a case of recurrent wheeze in an 8-year-old boy. *Glob Pediatr Health.* 2019;6:2333794X19897506. <http://dx.doi.org/10.1177/2333794X19897506> PMID:31903415.   
» <http://dx.doi.org/10.1177/2333794X19897506>
- 9.Cinà CS, Arena GO, Bruin G, Clase CM. Kommerell's diverticulum and aneurysmal right-sided aortic arch: a case report and review of the literature. *J Vasc Surg.* 2000;32(6):1208-14. <http://dx.doi.org/10.1067/mva.2000.108012> PMID:11107094.

» <http://dx.doi.org/10.1067/mva.2000.108012>

10. Onishi N, Komaki T, Nakamura M, et al. A rare case of submassive pulmonary embolism with a right aberrant subclavian artery and thrombosed Kommerell diverticulum. *Intern Med.* 2020;59(15):1861-5. <http://dx.doi.org/10.2169/internalmedicine.4495-20> PMID:32321896.

» <http://dx.doi.org/10.2169/internalmedicine.4495-20>

11. Kiernan PD, Dearani J, Byrne WD, et al. Aneurysm of an aberrant right subclavian artery: case report and review of the literature. *Mayo Clin Proc.* 1993;68(5):468-74. [http://dx.doi.org/10.1016/S0025-6196\(12\)60196-7](http://dx.doi.org/10.1016/S0025-6196(12)60196-7) PMID:8479211.

» [http://dx.doi.org/10.1016/S0025-6196\(12\)60196-7](http://dx.doi.org/10.1016/S0025-6196(12)60196-7)

12. Junqueira LC, Carneiro J. Sistema circulatório. In: Zorn TMT, editora. *Histologia básica: texto e atlas*. 12. ed. Rio de Janeiro: Guanabara Koogan; 2013. p. 200-3.

13. Tortora GJ, Derrickson B. Sistema circulatório/vasos sanguíneos e hemodinâmica. In: Tortora GJ, editor. *Princípios de anatomia e fisiologia*. 14. ed. Rio de Janeiro: Guanabara Koogan; 2016. p. 1453-73.

14. Sidawy AP, Perler BA. Embryology and developmental anatomy. In: Endean ED, editor. *Rutherford's vascular surgery and endovascular therapy*. 9. ed. Filadélfia: Elsevier; 2019. p. 214-24.

15. Moore KL, Persaud TVN. Embriologia clínica. 10. ed. Rio de Janeiro: Elsevier; 2016. Sistema cardiovascular. p. 397-405.

16. Stone WM, Brewster DC, Moncure AC, Franklin DP, Cambria RP, Abbott WM. Aberrant right subclavian artery: varied presentations and management options. *J Vasc Surg.* 1990;11(6):812-7. [http://dx.doi.org/10.1016/0741-5214\(90\)90078-O](http://dx.doi.org/10.1016/0741-5214(90)90078-O) PMID:2359193.

» [http://dx.doi.org/10.1016/0741-5214\(90\)90078-O](http://dx.doi.org/10.1016/0741-5214(90)90078-O)

17. Rosa P, Gillespie DL, Goff JM, O'Donnell SD, Starnes B. Aberrant right subclavian artery syndrome: a case of chronic cough. *J Vasc Surg.* 2003;37(6):1318-21. [http://dx.doi.org/10.1016/S0741-5214\(02\)75464-5](http://dx.doi.org/10.1016/S0741-5214(02)75464-5) PMID:12764282.

» [http://dx.doi.org/10.1016/S0741-5214\(02\)75464-5](http://dx.doi.org/10.1016/S0741-5214(02)75464-5)

18. Coşkun E, Altınay L, Tekin A, Tütün U. Aberrant right subclavian artery (arteria lusoria) aneurysm with Kommerell's diverticulum. *J Vasc Bras.* 2019;18:e20180091. <http://dx.doi.org/10.1590/1677-5449.009118> PMID:31236102.

» <http://dx.doi.org/10.1590/1677-5449.009118>

19. Hanžič N, Čizmarević U, Lesjak V, Caf P. Aberrant right subclavian artery with a bicarotid trunk: the importance of diagnosing this rare incidental anomaly. *Cureus.* 2019;11(11):e6094. <http://dx.doi.org/10.7759/cureus.6094> PMID:31857926.

» <http://dx.doi.org/10.7759/cureus.6094>

20. Molz G, Burri B. Aberrant subclavian artery (arteria lusoria): sex differences in the prevalence of various forms of the malformation. *Virchows Arch A Pathol Anat Histol.* 1978;380(4):303-15. <http://dx.doi.org/10.1007/BF00431315> PMID:153045.  
» <http://dx.doi.org/10.1007/BF00431315>
21. Polguy M, Chrzanowski Ł, Kasprzak JD, Stefańczyk L, Topol M, Majos A. The aberrant right subclavian artery (arteria lusoria): the morphological and clinical aspects of one of the most important variations--a systematic study of 141 reports. *ScientificWorldJournal.* 2014;2014:292734. <http://dx.doi.org/10.1155/2014/292734> PMID:25105156.  
» <http://dx.doi.org/10.1155/2014/292734>
22. Jain KK, Braze AJ, Shapiro MA, Perez-Tamayo RA. Aberrant right subclavian artery-esophageal fistula and severe gastrointestinal bleeding after surgical correction of scimitar syndrome. *Tex Heart Inst J.* 2012;39(4):571-4. PMID:22949782.
23. Henry BM, Sanna S, Graves MJ, et al. The non-recurrent laryngeal nerve: a meta-analysis and clinical considerations. *PeerJ.* 2017;5:e3012. <http://dx.doi.org/10.7717/peerj.3012> PMID:28344898.  
» <http://dx.doi.org/10.7717/peerj.3012>
24. Verzini F, Isernia G, Simonte G, et al. Results of aberrant right subclavian artery aneurysm repair. *J Vasc Surg.* 2015;62(2):343-50. <http://dx.doi.org/10.1016/j.jvs.2015.03.038> PMID:26211377.  
» <http://dx.doi.org/10.1016/j.jvs.2015.03.038>
25. Xiong S, Wang D, Li J. Endovascular repair of type A aortic intramural hematoma accompanied by aberrant right subclavian artery and Kommerell's diverticulum: a case report. *BMC Cardiovasc Disord.* 2020;20(1):220. <http://dx.doi.org/10.1186/s12872-020-01504-2> PMID:32404054.  
» <http://dx.doi.org/10.1186/s12872-020-01504-2>
26. Araújo G, Bizzi JWJ, Muller J, Cavazzola LT. "Dysphagia lusoria" - right subclavian retroesophageal artery causing intermittent esophageal compression and eventual dysphagia - a case report and literature review. *Int J Surg Case Rep.* 2015;10:32-4. <http://dx.doi.org/10.1016/j.ijscr.2015.02.048> PMID:25797354.  
» <http://dx.doi.org/10.1016/j.ijscr.2015.02.048>
27. Drullinsky D, Gill H, Bayne JP, Morin JF, Obrand D. Hybrid management of a ruptured right subclavian artery aneurysm dissection. *J Vasc Surg Cases Innov Tech.* 2017;3(4):198-200. <http://dx.doi.org/10.1016/j.jvscit.2017.03.003> PMID:29349422.  
» <http://dx.doi.org/10.1016/j.jvscit.2017.03.003>
28. Suárez-Mantilla S, Rey-Ayala M, Rodríguez-Restrepo L, Lubinus-Badillo FG. Arteria

- Lusoria, reporte de un caso clínico. *MedUNAB*. 2018;21(1):122-9.  
<http://dx.doi.org/10.29375/01237047.2611>  
» <http://dx.doi.org/10.29375/01237047.2611>
29. Bohatch MS Jr, Silva AFV, Regueira A Fo, Dantas MH, Beck RT. Aberrant right subclavian artery and lusoria dysphagia. *SBC*. 2017;30(4):154. Imagem.
30. Powell BL. Vascular ring presenting as dysphagia in an adult woman: a case report. *Ann R Coll Surg Engl*. 2017;99(1):e3-5. <http://dx.doi.org/10.1308/rcsann.2016.0232> PMID:27551905.  
» <http://dx.doi.org/10.1308/rcsann.2016.0232>
31. Thoreau B, Bigot A, Diallo BD, Pucheux J, Marchand E, Diot E. Une cause rare d'ischémie digitale. *Rev Med Interne*. 2017;38(3):218-9.  
<http://dx.doi.org/10.1016/j.revmed.2015.12.028> PMID:26852083.  
» <http://dx.doi.org/10.1016/j.revmed.2015.12.028>
32. Marenchino RG, Domenech A. Single stage aortic arch replacement without circulatory arrest. *Aorta*. 2016;4(1):29-31. <http://dx.doi.org/10.12945/j.aorta.2016.15.008> PMID:27766272.  
» <http://dx.doi.org/10.12945/j.aorta.2016.15.008>
33. Faggioni L, Gabelloni M, Napoli V, Iorio F, Chella A, Caramella D. Thrombosis of Kommerell's diverticulum with subclavian steal phenomenon in a patient with non-small cell lung carcinoma under chemotherapy. *Eur J Radiol Open*. 2016;3:191-4.  
<http://dx.doi.org/10.1016/j.ejro.2016.07.005> PMID:27508212.  
» <http://dx.doi.org/10.1016/j.ejro.2016.07.005>